مجله دانشگاه علوم پزشکی بابل
سال ۱۴۰۰، دوره ۲۳، صفحه ۱۱۳-۱۰۹

گزارش یک مورد کیست نادر هیداتید کلیه و عضله در یک کودک ۱۱ ساله

صدرا رضاخانیها (BSc)[۱]، سهیلا سیروس بخت (MD)[۲*]

۱-گروه تغذیه، دانشکده پزشکی، واحد علوم و تحقیقات، دانشگاه آزاد اسلامی، تهران، ایران
۲-گروه اطفال، دانشکده پزشکی، دانشگاه علوم پزشکی آجا، تهران، ایران

دریافت: ۹۹/۸/۱۱، اصلاح: ۹۹/۹/۱۰، پذیرش: ۹۹/۹/۲۲

خلاصه

سابقه و هدف: در کودکان کیست هیداتید کلیه و عضله بدون ابتلا کبد و ریه به ندرت رخ می دهد. کیست هیداتید کلیه به صورت ضایعات کیستیک و یا توده های توپر می تواند بروز نماید که با تومور های کلیوی کیستیک تشخیص افتراقی دارند. هدف از گزارش این مورد نادر بررسی چالش های تشخیصی و درمانی کیست های هیداتید کلیوی در مناطق آندمیک می باشد.

گزارش مورد: دختر ۱۱ ساله با سابقه کیست هیداتید عضله ران در ۲ سال قبل که با درد مبهم شکمی مجدداً مراجعه کرد. تست های سرولوژیک بیمار منفی بوده و در سیتی اسکن توده کیستیک با جدار ضخیم و نامنظم با واسکولاریته و انهنسمنت (enhancement) نسبی در فاز ترشحی بدون درگیری ارگان های دیگر گزارش گردید. بیمار با تشخیص احتمالی تومور کیستیک کلیوی تحت نفرکتومی خارج صفاقی قرار گرفت و تشخیص نهایی پاتولوژی کیست هیداتید بود. در طول دوره پیگیری ۱ ساله از بیمار سونوگرافی شکمی، عکس سینه و تست غیر مستقیم هموآگلوتیناسیون انجام شد و هیچ گونه شواهدی از عود یا ابتلا جدید مشاهده نگردید.

نتیجه گیری: با توجه به بیمار معرفی شده، در بیمار با کیست کمپلکس کلیه خصوصاً در نواحی اندمیک علاوه بر در نظر گرفتن تومور کیستیک کلیه حتی اگر بررسی های سرولوژیک و رادیولوژیک تایید کننده نباشند می بایستی کیست هیداتید کلیه در تشخیص افتراقی در نظر گرفته شود و نیز در صورت نیاز به جراحی، بهتر است برش خارج صفاقی انتخاب گردد.

واژه‌های کلیدی: بافت عضلانی استخوانی، تومور کیستیک کلیه، کلیه، کیست هیداتید، نفرکتومی.

مقدمه

بیماری کیست هیداتیک در جنوب و مرکز آمریکا، آسیای میانه، آفریقا، روسیه و چین شیوع بیشتری دارد. هیچ ارگانی از ابتلا به این بیماری مصون نیست ولی کبد و ریه خاستگاه اصلی درگیری در این بیماری می باشند (کبد ۷۵٪، ریه ۱۵٪) و بقیه ارگان های دیگر به طور نادر مبتلا می گردند (۱۰٪ موارد). ابتلا کلیوی در حدود ۲٪ و دستگاه عضلانی استخوانی ۱٪ گزارش شده است. درگیری دو ارگان به طور همزمان در حدود ۱۳-۵ درصد ذکر گردیده است (۱). درگیری کلیه به صورت ضایعات کیستیک (چندحفره ای و یا تک حفره ای) و یا حتی توده های توپر می تواند بروز نماید که با تومور های کلیوی تشخیص افتراقی دارد (۲). ضایعات هیداتید کلیوی به صورت توده های کیستیک معمولاً بدون علامت با رشد آهسته در مدت سال ها رخ داده که ممکن است علائم فشاری و یا درد پهلو ایجاد نمایند (۳). شایع ترین تظاهرات ادراری در این گونه موارد شامل درد مبهم و مزمن در پهلو و یا پایین کمر و خونریزی میکروسکوپیک ادراری بدون اختلال در عملکرد کلیه ها می باشد. هیداتیداوری (عبور توده های سفید، کوچک، شبیه دانه انگور در ادرار) در ۲۰-۱۰ درصد موارد دیده می شود (۴). ابتلای اولیه بافت های نرم از جمله کلیه و عضله بدون ابتلا کبد و ریه خیلی نادر بوده و در بررسی های انجام شده در اطفال موردی یافت نگردید (۵). این مورد خیلی نادر، کودکی با توده کلیه بدون علائم ادراری با سابقه کیست هیداتید عضله ران و بدون درگیری کبد و ریه معرفی می گردد. هدف از گزارش این مورد نادر بررسی چالش های تشخیصی و درمانی کیست های هیداتید کلیوی در مناطق آندمیک می باشد.

گزارش مورد

این مطالعه در کمیته اخلاق دانشگاه علوم پزشکی آجا با شماره IR.AJAUMS.REC.1399.165 به تصویب رسیده است. دختر بچه ۱۱ ساله با درد مبهم شکمی و گزارش توده کلیوی در سونوگرافی شکم و سابقه جراحی توده کشاله ران در ۲ سال پیش در اصفهان با پاتولوژی نهایی کیست هیداتید عضله به بیمارستان گلستان تهران در سال ۱۳۹۸ مراجعه نمود. او در یکی از شهرهای توابع اصفهان زندگی می کرد و هیچ گونه علامت تب، کاهش وزن و مشکلات ادراری در شرح حال بیمار دیده نشد. ضمناً درمان دارویی برای ضایعه جداری دریافت نکرده بود. کارهای تشخیصی انجام شده شامل آزمایشات خون کامل (هموگلوبین ۱۲/۷، گلبول سفید ۸۷۰۰، ائوزینوفیل ۲/۸٪، سدیمان ۲۷)، تست های کلیوی و کبدی، کلسیم، الکالین فسفاتاز، نمونه ادرار و عکس سینه نرمال بودند. با توجه به سابقه بیماری هیداتید تست هموآگلوتیناسیون غیرمستقیم (IHA) و کازونی درخواست گردید که نتیجه آنها منفی گزارش گردید. در سونوگرافی شکم توده

*مسئول مقاله: دکتر سهیلا سیروس بخت
آدرس: تهران، دانشگاه علوم پزشکی آجا، دانشکده پزشکی، گروه اطفال. تلفن: ۰۲۱-۲۲۲۵۴۸۰۰۸
E-mail: soheilasirousbakht@gmail.com

[DOR: 20.1001.1.15614107.1400.23.1.17.6]
[DOI: 10.22088/jbums.23.1.109]

هتروژن ۷× ۸ سانتی متر با نکروز مرکزی با جدار مشخص در قطب تحتانی- میانی کلیه راست مشخص بود (شکل ۱). در سیتی اسکن توده کیستیک کمپلکس با جدار ضخیم و نامنظم با واسکولاریته و انهنسمنت (enhancement) نسبی در فاز ترشحی (Bosniak III) بدون درگیری ارگان های دیگر با تشخیص احتمالی تومور کلیوی گزارش گردید (شکل ۲).

با تشخیص تومور کیستیک کلیه تصمیم به همی نفرکتومی گرفته شد. با توجه به سابقه بیمار و به دلیل احتمال توده های دیگر مانند کیست هیداتید کلیوی برش جراحی فلانک و خارج صفاقی به جای برش داخل صفاقی انجام گردید. در حین جراحی توده سفت با چسبندگی به اطراف و عروق متسع و محتنق در قسمت میانی و ناف کلیه دیده شد و امکان همی نفرکتومی و یا برداشت توده میسر نشد و به ناچار عمل نفرکتومی برای بیمار انجام گردید.

گزارش ماکروسکوپی کلیه به ابعاد ۳×۹×۷ سانتی متر با توده سفت به ابعاد ۸×۷/۵ سانتی متر در نیمه تحتانی کلیه با عروق نابجا و محتنق مشاهده گردید. در برش کلیه کیست با جدار سفیدرنگ با ضخامت ۰/۱ سانتی متر و ابعاد ذکر شده مشاهده شد. در گزارش میکروسکوپیک (هماتوکسیلین- ائوزین، ×۴۰) جدارکیست با لایه زایا (germinal layer) شامل سلول های صاف و مسطح و نیز سلول های چند لایه (laminated layer) و نواحی خونریزی در اطراف کیست مشاهده شد (شکل ۳).

آلبندازول ۲۰۰ میلی گرم دو بار در روز به مدت ۶ ماه با چک ماهیانه آزمایش خون کامل و تست های کبدی شروع گردید. در طول دوره پیگیری از بیمار سونوگرافی شکمی، عکس سینه و تست های آزمایشگاهی کلیوی و کبدی و IHA انجام شد و در دوره پی گیری ۱ ساله از بیمار هیچ گونه شواهدی از عود یا ابتلا جدید مشاهده نگردید.

شکل ۱. سونوگرافی شکم بیمار. توده هتروژن ۷×۸ سانتی متر با نکروز مرکزی با جدار مشخص در قطب تحتانی- میانی کلیه راست گزارش گردید.

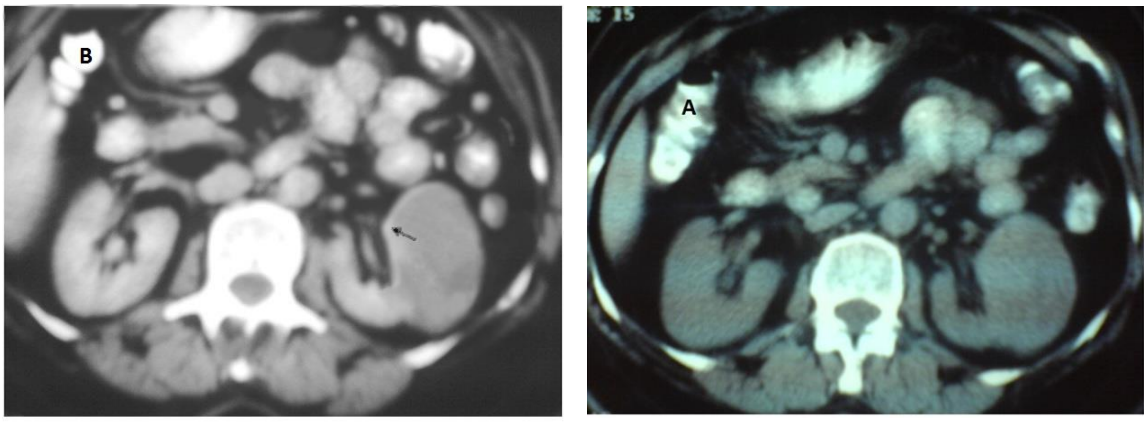

شکل ۲. A) سیتی اسکن بدون کنتراست B) با کنتراست. توده کیستیک کمپلکس با جدار ضخیم و نامنظم با واسکولاریته (پیکان) و انهنسمنت نسبی در فاز ترشحی (Bosniak III) بدون درگیری ارگان های دیگر با تشخیص احتمالی تومور کیستیک کلیوی گزارش گردید.

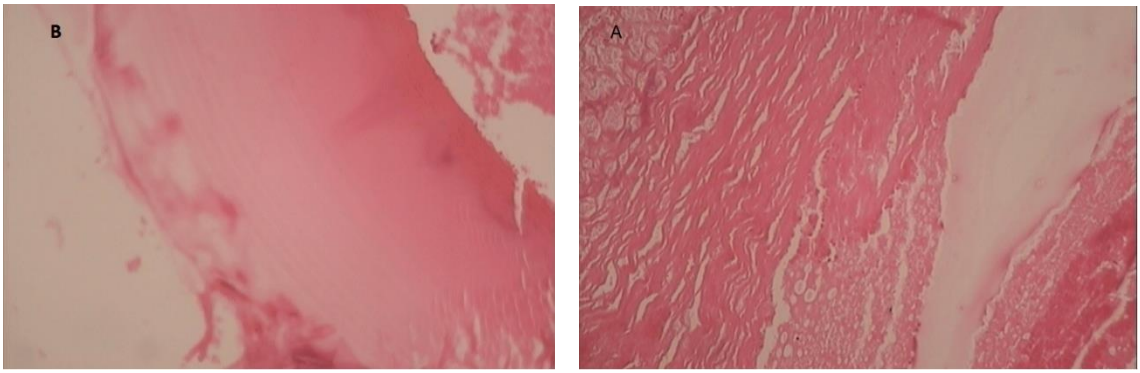

شکل ۳. در گزارش میکروسکوپیک (هماتوکسیلین- ائوزین، ×۴۰) جدارکیست با لایه زایا (germinal layer) شامل سلول های صاف و مسطح و نیز سلول های چند لایه (laminated layer) (A) و نواحی خونریزی در اطراف کیست مشاهده شد (B).

[DOR: 20.1001.1.15614107.1400.23.1.17.6]
[DOI: 10.22088/jbums.23.1.109]

بحث و نتیجه گیری

بیمار معرفی شده بدون علائم اختصاصی و با درد مبهم شکمی متناوب و خفیف مراجعه نمود و در سونوگرافی، توده به صورت تصادفی کشف گردید. ضمناً بروز کیست هیداتید کلیه به صورت ضایعات کیستیک کمپلکس می تواند به اشتباه تومور کیستیک کلیوی تشخیص داده شود. علائم کیست هیداتید کلیه در بچه ها غیر اختصاصی و اکثراً بدون علامت بوده و در بررسی های تصادفی یافت می گردند (۶).

سونوگرافی، سیتی اسکن و یا MRI در تشخیص ضایعات کمک کننده می باشند. کیست با جداره ضخیم تک حفره ای (unilocular) با کلسیفیکاسیون در جدار و یا یک ضایعه کیستیک چند حفره ای (multilocular) با هتروژنیسیته مختصر در سیتی اسکن نشان دهنده کیست هیداتید می باشد (۷). البته عدم وجود کلسیفیکاسیون و یا کیست های دختر (daughter cysts) داخل کیست اصلی باعث رد تشخیص کیست هیداتید نمی گردد. مهمترین تشخیص های افتراقی شامل کیست عفونی، آبسه کلیوی و تومورهای کیستیک کلیه می باشند (۸).

در ضایعات کبدی حساسیت تست IHA و ELIZA و تست کازونی ۱۰۰-۸۰ درصد و اختصاصیت ۹۶-۸۸ درصد می باشد ولی در ضایعات ریوی ۵۶-۵۰ درصد و در ضایعات دیگر ۲۶-۲۵ درصد گزارش گردیده است و افزایش ائوزینوفیل در کمتر از ۵۰٪ موارد دیده می شود (۹). آسپیراسیون سوزنی (FNA) در موارد مشکوک و در ارگان های غیر معمول می تواند کمک کننده باشد ولی خطر شوک آنافیلاکتیک و انتشار کیست های دختر می بایستی در نظر گرفته شود (۱۰). در بیمار معرفی شده تست های سرولوژیک منفی بوده و افزایش ائوزینوفیل مشاهده نگردید. ذکر این نکته مهم می باشد که مثبت بودن تست های سرولوژیک ارزشمند بوده ولی منفی بودن آنها تشخیص بیماری هیداتید را رد نمی کند. سابقه بیماری هیداتید در ارگان های دیگر و یا ابتلا اقوام و نزدیکان بیمار به این بیماری به خصوص در نواحی آندمیک بسیار اهمیت داشته و در تشخیص افتراقی بیمار می بایستی مد نظر قرار گیرد.

روش های گوناگونی برای درمان ضایعات هیداتید کلیوی گزارش شده است. جراحی با حفظ نسج کلیه در اکثریت بیماران (۷۵٪) امکان پذیر می باشد و نفرکتومی در بیمارانی که تخریب کامل کلیه صورت گرفته (۲۵٪) و یا به طور شایع در موارد با احتمال تومور کیستیک کلیه و عدم تشخیص قطعی کیست هیداتید قبل از جراحی، انجام می گردد (۱۱). در یک گزارش نادر، توده کیستیک کلیه در یک خانم ۵۴ ساله با تشخیص سرطان کلیه تحت نفرکتومی رادیکال به روش داخل صفاقی قرار گرفت که تشخیص نهایی کیست هیداتید بود (۱۲). اما در بیمار ذکر شده، در گیری کیست هیداتید در تشخیص افتراقی ضایعه بیمار مد نظر قرار گرفته بود به همین دلیل برش جراحی خلف صفاقی به جای داخل صفاقی در نظر گرفته شد تا احتمال پخش ضایعه در حفره شکمی در صورت پارگی کیست کاهش یابد. درگیری کلیه با کیست هیداتید معمولاً با ابتلا کبدی و یا ریه به صورت همزمان و یا غیر همزمان گزارش شده است (۱۳). اما در بیمار معرفی شده درگیری کبد یا ریه مشاهده نگردید و به صورت خیلی نادر سابقه ابتلای عضله در ۲ سال قبل از مراجعه داشته است که در گزارش های مشابه یافت نشده بود.

در ۱۹۵۰ بیمار با متوسط سن ۳۵-۲۵ سال با ابتلای کیست هیداتید در ۳۸ مرکز پزشکی در ایران، درگیری کلیه در ۲/۵۶٪ و درگیری عضله در ۱/۰۲٪ مشاهده گردید اما درگیری کلیه و عضله به طور همزمان یا غیر همزمان در یک بیمار گزارش نگردیده بود (۱۴). اما بیمار ذکر شده کودک ۱۱ ساله ای با درگیری کلیوی و عضله که بسیار نادر می باشد، معرفی گردید.

عود ضایعات کیست هیداتید بعد از درمان حدود ۶/۵٪ ذکر گردیده است. مدت زمان عود بعد از جراحی ضایعات بافت نرم در حدود ۳ ماه تا ۲۰ سال (متوسط ۱۰-۲ سال) گزارش گردیده است. در بیمارانی که تست های سرولوژیک مثبت می گردد افزایش تیتر آنتی بادی ها بعد از برداشت ضایعه اولیه ممکن است تا مدت های طولانی باقی بماند بنابراین تشخیص ضایعات در عود بیماری توسط سونوگرافی و یا سیتی اسکن بهتر امکان پذیر می باشد (۱۵). میزان عود در بیماران با ابتلای بافت نرم بدون درگیری کبد و ریه، بیشتر می باشد. به همین دلیل درمان دارویی قبل و بعد از برداشت این ضایعات پیشنهاد می گردد. در مناطق آندمیک بهتر است پس از کشف ضایعه در یک ارگان، ارگان های دیگر بدن و بافت نرم بررسی گردند (۱۷و۱۶). در بیمار معرفی شده بعد از جراحی ضایعه ران درمان دارویی انجام نگردید. ضمناً در موقع کشف ضایعه ران می بایستی ارگان های دیگر از نظر ابتلا مورد بررسی قرار می گرفتند تا تشخیص احتمالی ضایعه کلیوی در مراحل اولیه و زودتری انجام می گرفت.

با توجه به بیمار معرفی شده، در بیمار با کیست کمپلکس کلیه خصوصاً در نواحی آندمیک علاوه بر در نظر گرفتن تومور کیستیک کلیه حتی اگر بررسی های سرولوژیک و رادیولوژیک تایید کننده نباشند، می بایستی کیست هیداتید کلیه در تشخیص افتراقی در نظر گرفته شود. ضمناً اگر سابقه ابتلا با کیست هیداتید در هر ارگان دیگر در یک بیمار وجود داشت، درگیری هیداتید دیگر ارگان ها در مراجعه فعلی بیمار می بایستی مد نظر قرار گیرد. همچنین در صورت نیاز به جراحی، بهتر است برش خارج صفاقی انتخاب گردد تا در صورت مواجهه با کیست هیداتید کلیوی حین عمل از احتمال انتشار آن در حفره شکمی درصورت پارگی کیست پیشگیری به عمل آید.

تقدیر و تشکر

بدینوسیله از معاونت تحقیقات و فناوری دانشگاه علوم پزشکی آجا به جهت حمایت از تحقیق و همچنین پرسنل بخش اطفال و پاتولوژی بیمارستان گلستان دکتر جدیدفرد و دکتر صابری نژاد که در انجام این تحقیق ما را یاری نمودند، تقدیر و تشکر می گردد.

[DOR: 20.1001.1.15614107.1400.23.1.17.6]
[DOI: 10.22088/jbums.23.1.109]

A Case Report of Rare Kidney and Muscle Hydatid Cyst in an 11-Year-Old Child

S. Rezakhaniha (BSc)[1], S. Siroosbakht (MD)*[2]

1.Department of Nutrition, Faculty of Medicine, Science and Research Branch, Islamic Azad University, Tehran, I.R.Iran
2.Department of Pediatrics, Faculty of Medicine, AJA University of Medical Sciences, Tehran, I.R.Iran

J BabolUniv Med Sci; 23; 2021; PP: 109-113

Received: Nov 1st 2020, Revised: Nov 30th 2020, Accepted: Dec 12nd 2020.

ABSTRACT

BACKGROUND AND OBJECTIVE: Hydatid kidney and muscle involvement without liver and lung infection is very rare in children. Hydatid kidney disease can occur as cystic or even solid mass which has a differential diagnosis with a renal cystic tumor. The aim of this rare case report was to investigate the diagnostic and therapeutic pitfall of hydatid renal cyst in endemic areas.

CASE REPORT: This is a very rare case in an 11-year-old girl with past history of thigh muscle hydatid cyst 2 years ago who referred with vague abdominal pain. Serologic tests were negative and complex cystic mass with thickened irregular walls with vascularity and relative enhancement in the secretary phase were reported in computerized tomography (CT) scan, without involvement of any organs. Extra-peritoneal nephrectomy was performed with possible diagnosis of renal cystic tumor and final diagnosis was hydatid cyst. Ultrasonography, chest X ray and indirect hemagglutination test were performed and no evidence of recurrence or new infection was observed during one year follow up.

CONCLUSION: Considering the introduced case, in patients with complex renal cysts, in addition to considering renal cystic tumors, renal hydatid cysts should be considered in differential diagnosis in endemic areas, even if serological and radiological evaluations are not confirmatory. Furthermore, if surgery is required, it is better to consider extraperitoneal incision.

KEY WORDS: *Hydatid Cyst, Kidney, Musculoskeletal, Nephrectomy, Renal Cystic Tumor*.

Please cite this article as follows:

Rezakhaniha S, Siroosbakht S. A Case Report of Rare Kidney and Muscle Hydatid Cyst in an 11-Year-Old Child. J Babol Univ Med Sci. 2021; 23: 109-13.

***Corresonding Author: S. Siroosbakht (MD)**
Address: Department of Pediatrics, Faculty of Medicine, AJA University of Medical Sciences, Tehran, I.R.Iran
Tel: +98 21 222548008
E-mail: soheilasirousbakht@gmail.com

[DOR: 20.1001.1.15614107.1400.23.1.17.6]
[DOI: 10.22088/jbums.23.1.109]

References

1.Erol B, Tetik C, Altun E, Soysal A, Bakir M. Hydatid cyst presenting as a soft-tissue calf mass in a child. Eur J Pediatr Surg. 2007;17(1):55-8.

2.Qadri S, Sherwani RK, Ahmed M. Isolated cystic echinococcosis of kidney burlesquing as renal cell carcinoma: a diagnostic pitfall. Ann Parasitol. 2015;61(1):57-60.

3.Garg R, Nahar U, Mandal AK. A rare case of primary renal hydatid cyst. Ann Parasitol. 2015; 61(2):129-31.

4.Mudholkar VG, Suwarnkar SV, Deshpande SA, Kadam PN. Isolated renal hydatid disease with gross hydatiduria. Indian J Pathol Microbiol. 2011;54(3):640-1.

5.Tekin R, Avci A, Tekin RC, Gem M, Cevik R. Hydatid cysts in muscles: clinical manifestations, diagnosis, and management of this atypical presentation. Rev Soc Bras Med Trop. 2015;48(5):594-8.

6.Islami Parkoohi P, Jahani M, Hosseinzadeh F, Taghian S, Rostami F, Mousavi A, et al. Epidemiology and Clinical Features of Hydatid Cyst in Northern Iran from 2005 to 2015. Iran J Parasitol. 2018;13(2):310-6.

7.Kumar V, Misra V, Chaurasiya D, Verma N. Collecting duct carcinoma kidney masquerading as hydatid cyst: A rare case report and review of literature. Indian J Pathol Microbiol. 2018;61(3):410-3.

8.Bhat GS, Burude VA, Hegde SD, Tembadamani VS. Isolated renal hydatid cyst masquerading as cystic renal cell carcinoma: a case report. J Clin Diagn Res. 2015;9(3):PD07-8.

9.Gonlugur U, Ozcelik S, Gonlugur TE, Celiksoz A. The role of Casoni's skin test and indirect haemagglutination test in the diagnosis of hydatid disease. Parasitol Res. 2005;97(5):395-8.

10.Gupta R, Mathur SR, Agarwala S, Kaushal S, Srivastav A. Primary soft tissue hydatidosis: aspiration cytological diagnosis in two cases. Diagn Cytopathol. 2008;36(12):884-6.

11.Gadelkareem RA, Elqady AA, Abd-Elshafy SK, Imam H, Abolella HA. Isolated Renal Hydatid Cyst Misdiagnosed and Operated as a Cystic Renal Tumor. Med Princ Pract. 2018;27(3):297-300.

12.Dwivedi AN, Mourya C. Disseminated cystic nodal metastasis in renal cell carcinoma mimicking systemic hydatidosis on imaging. J Cancer Res Ther. 2018;14(2):441-3.

13.Morakote N, Thamprasert K, Lojanapiwat B, Muttarak M. Cystic echinococcosis in Thailand with a special note on detection by serology in one family. Southeast Asian J Trop Med Public Health. 2007;38(5):796-8.

14.Dalimi A, Motamedi Gh, Hosseini M, Mohammadian B, Malaki H, Ghamari Z, et al. Echinococcosis/hydatidosis in western Iran. Vet Parasitol. 2002;105(2):161-71.

15.Velasco-Tirado V, Romero-Alegría Á, Belhassen-García M, Alonso-Sardón M, Esteban-Velasco C, López-Bernús A, et al. Recurrence of cystic echinococcosis in an endemic area: a retrospective study. BMC Infect Dis. 2017;17(1):455.

16.Eyüboğlu TŞ, Gürsoy TR, Aslan AT, Pekcan S, Budakoğlu İİ. Ten-year follow-up of children with hydatid cysts. Turk Pediatri Ars. 2019;54(3):173-8.

17.Tartar T, Bakal U, Sarac M, Akdeniz I, Kazez A. Primary Urachal Hydatid Cyst in a Child: A Case Report. Iran J Parasitol. 2019;14(2):352-5.

[Dor: 20.1001.1.15614107.1400.23.1.17.6]
[DOI: 10.22088/jbums.23.1.109]