مجلهٔ دانشگاه علوم پزشکی بابل
دوره هجدهم، شماره ۱۰، مهر ۱۳۹۵، صفحه ۲۵-۲۰

مقاله تحقیقی

اثر استفاده از لیزر Co2 بر کاهش درد ناشی از آفت دهانی

راضیه السادات رضوانی نژاد (MSc)[۱]، نادر نوابی (DDS,MS)[۲*]، زهرا عطایی (DDS,MS)[۱]، آرش شهروان (DDS,MS)[۱]

۱-دانشکده دندانپزشکی، دانشگاه علوم پزشکی کرمان
۲-مرکز تحقیقات عوامل اجتماعی موثر بر سلامت دهان، دانشگاه علوم پزشکی کرمان

دریافت: ۹۵/۲/۲۰، اصلاح: ۹۵/۳/۱۲، پذیرش: ۹۵/۵/۶

خلاصه

سابقه و هدف: زخم‌های آفتی عودکننده دهانی(RAS=Recurrent Aphthous Stomatitis) ضایعات مخاطی شایعی است که در ۲۰٪ جمعیت اتفاق می‌افتد و اکثر درمانهای جاری برای زخمهای آفتی عودکننده دهانی به منظور کاهش درد مبتلایان آن انجام می‌شود. هدف مطالعه حاضر، تعیین اثر لیزر CO2 بر تسکین درد این بیماران میباشد.

مواد و روش‌ها: این مطالعه کارآزمایی یک سوکور تصادفی بر روی ۴۳ بیمار دارای زخم های آفتی انجام شد. بیماران به ۳ گروه لیزر CO2، درمان متداول و گروه پلاسبو تقسیم شدند. لیزر CO2 با توان۳ وات در حالت مداوم به مدت ۸-۵ ثانیه بکار برده شد. جهت اندازه گیری میزان درد از مقیاس چشمی رقمی(VAS) استفاده شد بیماران از لحاظ شدت درد و تغییر در اندازه زخمها قبل از درمان، و روزهای اول، چهارم و هفتم ارزیابی شدند. IRCT:۲۰۱۵۰۹۱۳۲۳۹۹۲N۱

یافته‌ها: میانگین VAS از میزان ۲/۴۱±۵/۹۴ قبل از مداخله به میزان ۱/۲۸±۰/۳۹ در روز هفتم کاهش یافت. میزان کاهش درد در گروه با درمان لیزر CO2 نسبت به گروه دارای درمان متداول و لیزر پلاسبو بیشتر بود (p=۰/۰۰۱) میانگین اندازه زخمها از میزان ۲/۲۱±۴/۴۱ میلیمتر، قبل از مداخله به میزان ۱/۱۹±۰/۶ در روز هفتم کاهش یافت اما تفاوت آماری معنی داری در اندازه زخمها بین گروه ها وجود نداشت (p<۰/۰۵).

نتیجه گیری: به نظر می رسد که استفاده از درمان مکمل لیزر CO2، نتایج بالینی مطلوبی در تسکین درد بیماران مبتلا به زخم های آفتی عودکننده دهانی داشته باشد.

واژه‌های کلیدی: استوماتیت آفتی عود کننده، تسکین درد، لیزر درمانی.

مقدمه

زخم‌های آفتی عودکننده دهانی (Recurrent Aphthous Stomatitis) (RAS) ضایعات مخاطی شایعی است که در ۲۰٪ جمعیت اتفاق می‌افتد (۲و۱) و درد ناشی از آن در دوره های عود، فعالیتهای روزانه زندگی بیماران مانند غذاخوردن، بلع و تکلم را دشوار می سازد (۳). اتیولوژی قطعی RAS تاکنون شناخته نشده و تاکنون درمانی قطعی برای پیشگیری از عود این زخمها ارایه نشده است (۵و۴). انجام درمان‌ها ۱۰۰ درصد سودمند نبوده و از طرف دیگر گاها با عوارض جدی همراه بوده است (۱۷-۶). استفاده از لیزرتراپی به منظور تسکین درد مبتلایان به RAS در دهه اخیر مورد توجه محققان قرار گرفته است (۲۱-۱۸). لیزر CO2 دارای ویژگیهای ممتازی از جمله حداقل آسیب به بافت‌های اطراف، کاهش ادم، کمک به ایجاد محیط استریل و تسریع پدیده انعقاد خون می باشد (۲۱). ماده فعال لیزر CO2، دی‌اکسید کربن گازی شکل بوده و طول‌موج آن ۱۰۶۰۰nm می‌باشد. این طول‌موج به‌خوبی در آب جذب می‌شود، بنابراین بر روی بافت‌های با محتوای آب بالا بیشترین اثر را دارد و به مقدار زیادی توسط تمام بافتهای نرم بیولوژیک جذب می‌شود (۱۹). عمق نفوذ کم این لیزرباعث می گردد تا بتوان از آن برای کاهش ضایعات مخاطی دهان استفاده نمود (۱۹و۱۸). در حال حاضر تعداد کم مطالعات معتبر در زمینه اثرات لیزر CO2 بر RAS سبب می گردد که نتوان در این زمینه به قطعیت نظر داد. مطالعه حاضر به منظور بررسی دقیقتر اثر تسکینی لیزر CO2 بر درد ناشی از RAS در بیماران انجام گردیده است.

مواد و روش‌ها

این مطالعه کارآزمایی بالینی تصادفی و یکسو کور پس از کسب مجوز از کمیته اخلاق دانشگاه علوم پزشکی کرمان با شماره ثبت IRCT:۲۰۱۵۰۹۱۳۲۳۹۹۲N۱ بر روی بیماران مراجعه‌کننده به بخش بیماریهای دهان دانشکده دندانپزشکی کرمان انجام شد. بیماران با سابقه ابتلا به RAS و وجود یک زخم آفتی مینور در حین مطالعه (زخم آفتی کوچکتر از یک سانتی متر با هاله اریتماتو) وارد مطالعه شدند و در صورت سن کمتر از۱۲ سال، سابقه ابتلا به هرگونه بیماری سیستمیک شناخته شده، بارداری و شیردهی، مصرف سیگار یا الکل، استفاده از هرگونه دارو طی دو هفته قبل، از مطالعه خارج شدند(۲۰). حجم نمونه با در نظر گرفتن pooled SD معادل ۰/۷ وclinical significance معادل ۱ واحد تغییر درد و خطای نوع اول ۰/۰۵ و خطای نوع دوم ۰/۲۰ در هر

▣ این مقاله حاصل پایان نامه راضیه السادات رضوان نژاد دانشجوی دکتری تخصصی بیماری های دهان و دندان و طرح تحقیقاتی به شماره ۹۳/۳۶ دانشگاه علوم پزشکی کرمان می باشد.
* مسئول مقاله: دکتر نادر نوابی
آدرس: کرمان، چهارراه شفا، دانشگاه علوم پزشکی کرمان، مرکز تحقیقات عوامل اجتماعی موثر بر سلامت دهان. تلفن: ۰۳۴-۳۲۱۱۸۰۷۳
E-mail: n_navabi@kmu.ac.ir

[DOR: 20.1001.1.15614107.1395.18.10.3.5]
[DOI: 10.22088/jbums.18.10.20]

گروه ۱۵ نفر و جمعا ۴۵ نفر تعیین شد. کلیه بیماران با اخذ رضایت کتبی و آگاهی از اهداف ، وارد مطالعه شده و مختار بودند در هر مرحله از تحقیق به میل خود از آن خارج شوند.

جهت انجام این مطالعه ابتدا معاینه داخل دهانی توسط متخصص بیماریهای دهان در زیر نور یونیت و با استفاده از وسایل یکبارمصرف صورت گرفته و خصوصیات دموگرافیک بیماران و ویژگیهای بالینی زخمها در فرم مربوطه ثبت گردید. بیماران به صورت تصادفی (قرعه کشی با برگه) در سه گروه قرار گرفتند: در گروه ۱ درمان کورتیکواستروئید، در گروه ۲ درمان کورتیکواستروئید و درمان لیزر CO2 و در گروه ۳ درمان کورتیکواستروئید و لیزر Placebo انجام شد. درمان کورتیکواستروئید شامل استفاده از نیم میلی‌گرم قرص بتامتارون (ایران، ابوریحان) بود که در ۳۰ سی سی آب مخلوط شد و روزی چهار بار با استفاده از گاز استریل بر روی زخم قرار داده شد. درمان با لیزر CO2 به فاصله۷-۵ میلی‌متر از مخاط با طول‌موج ۱۰۶۰۰ نانومتر و توان ۳ وات و Continious mode به مدت ۸-۵ ثانیه و در یک نوبت، توسط دستیار سال آخر بیماریهای دهان انجام گردید (دستگاه لیزرSLI ساخت ایتالیا). لیزر غیرفعال نیز به عنوان پلاسبو مورد استفاده قرار گرفت. برای درمان لیزر از بیحسی موضعی با اسپری لیدوکائین ۱۰ درصد استفاده شد (۲۰). بیمار و دندانپزشک در طول درمان لیزر از عینکهای محافظ استفاده نمودند. جهت اندازه گیری میزان درد تجربه‌شده بعد از عمل در بیماران از مقیاس چشمی رقمی Visual Analogue (VAS Scale) استفاده شد. روی برگ تحویل داده‌شده به بیمار چهار خط مدرج به طول ۱۰۰ میلی‌متر که در دو انتها علامت (دو ضربدر) مشخص‌کننده حالت (بدون درد) و (شدیدترین درد ممکن) بود و از بیمار خواسته شد روز قبل از انجام لیزر و روزهای اول، چهارم و هفتم پس از آن در ساعت ابتدایی روز، میزان درد خود را بر روی آن خطوط مشخص نماید. میزان درد از روی این علامت و با استفاده از خط کش استاندارد خوانده و ثبت گردید و نیز اندازه زخم با استفاده از پروب ویلیامز در روز قبل از انجام لیزر و روزهای اول ،چهارم و هفتم اندازه‌گیری شد (۲۱). از روش آنالیز General Linear Model و از نوع repeated measurment برای بررسی شدت درد بیماران و اندازه زخم و نیز از روش آنالیز Generalized Estmated Equation (GEE) برای بررسی بهبود بالینی استفاده گردید و p<۰/۰۵ معنی دار در نظر گرفته شد.

یافته ها

پس از خروج ۲ بیمار درحین مطالعه در نهایت، تعداد ۴۳ نفر بیمار در قالب سه گروه درمان متداول (۱۴ نفر)، درمان پلاسبو (۱۴ نفر) و درمان لیزر CO2 (۱۵ نفر) مورد بررسی قرار گرفتند. میانگین سنی افراد شرکت‌کننده، ۱۰/۹۲±۳۰/۸۸ با دامنه ۶۳-۱۷ سال بود و ۵۳/۵٪ از شرکت کنندگان را آقایان تشکیل می دادند. بررسی کاهش اندازه زخمهای بیماران سه گروه در ۴ دوره زمانی نشان داد که میانگین اندازه زخمها از میزان ۲/۲۱±۴/۴۱ میلیمتر، قبل از مداخله به میزان ۱/۱۹±۰/۶ در روزهفتم کاهش یافته است که در این زمینه ارتباط معنی داری میان سه گروه بیماران مورد مطالعه (گروه پلاسبو، گروه تحت درمان متداول (p=۰/۸۳، OR=۰/۹۱) و گروه با درمان لیزر CO2 (p=۱/۰۹، OR=۰/۸۲) مشخص نگردید (نمودار ۱). بررسی کاهش شدت درد بیماران سه گروه در ۴ دوره زمانی نشان داد که میانگین *VAS* از میزان ۲/۴۱±۵/۹۴ قبل از مداخله به میزان ۱/۲۸±۰/۳۹ در روز هفتم کاهش یافته است که در این زمینه ارتباط معنی داری میان سه گروه بیماران مورد مطالعه مشخص گردید (نمودار ۲). به عبارت دیگر میزان کاهش درد در گروه با درمان لیزر CO2 نسبت به گروه دارای درمان متداول و لیزر پلاسبو بیشتر بوده است(p=۰/۰۰۱).

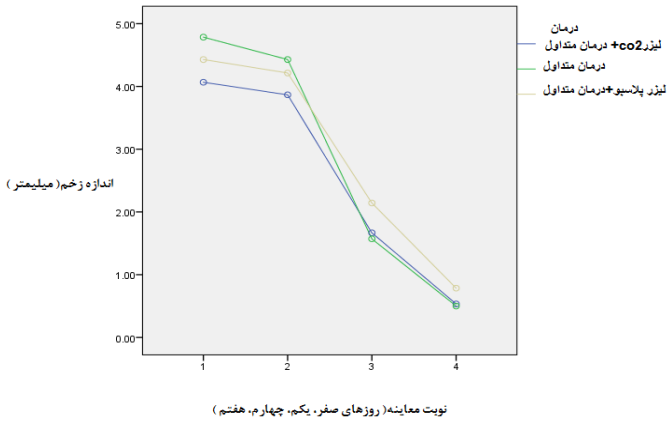

نمودار ۱. مقایسه تغییرات اندازه زخم آفتی میان سه گروه در ۴ دوره زمانی

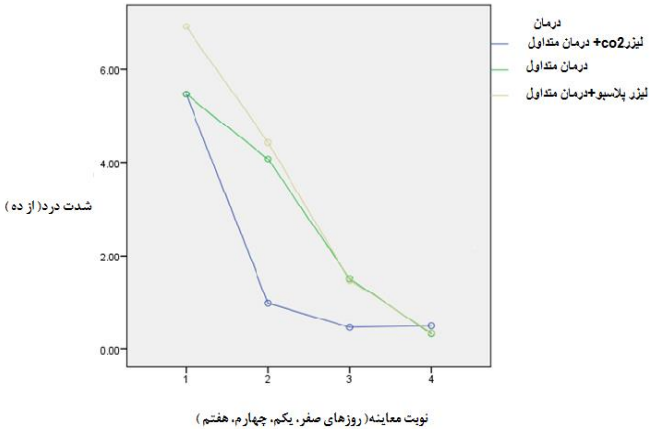

نمودار ۲. مقایسه تغییرات شدت درد بیماران مبتلا به RASدر ۴ دوره زمانی

بحث و نتیجه گیری

نتایج مطالعه حاضر، کاهش درد معنی داری را در بیماران مبتلا به RAS در نتیجه استفاده از لیزر CO2 در مقایسه با درمان متداول تایید می نماید.در مطالعات مختلفی که تاثیر لیزر بر زخمهای آفتی دهان را مورد سنجش قرار داده اند از انواع دیگر لیزر نیز استفاده شده است. تفاوت نوع لیزرهای به کار رفته در مکانیسم اثر بر روی بافت‌های بیولوژیک، ، قابل‌حمل بودن و در دسترس بودن لیزر، خصوصیات پروتکل انجام لیزر (توان، دوز، طول موج، زمان معاینه بعد از انجام لیزر و پیگیری بیماران) می‌باشد. در تحقیق حاضر،کاهش درد در بیماران دارای زخم‌های آفتی عودکننده دهانی بلافاصله بعد از انجام لیزر و در روزهای ۱،۴و ۷ در بیماران مشاهده گردید. Sattayut و همکاران میزان درد را پس از انجام لیزر و در روزهای اول، سوم، پنجم و هفتم، Parasad و همکاران میزان درد را بلافاصله و ۲۴ ساعت پس از انجان درمان لیزر، Zand و همکاران میزان

[DOR: 20.1001.1.15614107.1395.18.10.3.5]
[DOI: 10.22088/jbums.18.10.20]

درد را بلافاصله بعد از انجام لیزر و در فواصل ۴،۸،۱۲،۲۴،۴۸،۷۲ و ۹۶ ساعت بعدی مورد سنجش قرار دادند. فواصل بررسی درد در مطالعه Colvard و همکاران مشابه تحقیق حاضر بوده است (۲۵-۲۲). در مطالعه حاضر در زمینه تغییر اندازه زخمهای RAS ، متعاقب انجام درمان در روزهای ۱،۳،۵ و ۷ میان سه گروه درمانی تفاوت معنی‌داری حاصل نگردید. مطالعه Sattayut و همکاران تنها مطالعه‌ای است که مشابه تحقیق حاضر به بررسی اثر لیزر بر اندازه زخم‌های آفتی عودکننده پرداخته که اندازه زخم در روزهای ۱،۳و۵ تعیین شده و مانند مطالعه حاضر تفاوت معنی‌داری برای آن حاصل نگردیده است(۲۲). همانگونه که ملاحظه می شود در زمینه انتخاب فواصل ساعتی سنجش تاثیرات تابش لیزر به مانند انتخاب نوع لیزر، میان محققان اتفاق نظر وجود ندارد همانطور که مکانیسمهایی که لیزر از طریق آن باعث تسکین درد بیماران می شود نیز به قطعیت ذکر نشده و تنها به مکانیسمهای محتملی نظیر تخریب پایانه های عصبی، بلوک کردن پتانسیل عمل، کاهش ترکیباتی دردزا نظیر هیستامین و برادی کینین و نیز افزایش دسترسی به اکسیژن برای سلولهای دچار هیپوکسی در این زمینه ذکر گردیده است (۲۴). Pavlic و همکاران در مرور سیستماتیک خود اعلام داشتند علی رغم اینکه تحقیقات انجام شده در این زمینه مزایای کاربرد لیزر را در درمان علامتی RAS نشان می دهد این یافته ها بایستی با احتیاط تفسیر گردد و به عواملی نظیر طراحی مطالعه و نوع لیزر به کار رفته توجه گردد(۲۱). محققان در زمینه استفاده از لیزر CO2 تفاوت معنی داری را برای شاخصی تحت عنوان بهبود بالینی گزارش نمودند که با نتایج مطالعه حاضر مغایرت دارد(۲۶و۲۵و۲۳). مساله قابل تعمق در زمینه استراتژی درمان RAS این است که برای برآورد موفقیت نوع درمان انتخابی از میان معیارهای مربوط به بیمار و معیارهای بالینی کدام ترجیح داده شود. آنچه از نتایج مطالعه برمی آید نمود تاثیرات لیزر در تغییر معیارهای مربوط به بیمار (یا همان نتیجه VAS) نسبت به تاثیرات آن بر ملاکهای بالینی (آنچه به عنوان بهبود بالینی و مجموع تغییرات اندازه زخم ، هاله اریتماتو و زمان بهبود در نظر گرفته شده است) بارزتر می باشد که این یافته با نتایج حاصله از مطالعات برخی محققان مغایرت دارد و در نتایج مطالعات بر ملاکهای بالینی بهبود RAS در اثر استفاده از لیزر تاکید بیشتری گردیده است (۲۶و۲۵و۲۳).

در کلیه مطالعات فوق الذکر، معیار اندازه گیری درد به مانند تحقیق حاضر، VAS بوده است اما مطالعه Colvard و همکاران مقیاسی را برای ارزیابی درد عنوان نکرده اند و در مطالعه Zand و همکاران ارزیابی درد بیماران داری زخم‌های آفتی عودکننده انجام‌نشده است (۲۶و۲۵) که ممکن است این امر به دلیل مشکل درک بیماران در استفاده از VAS می باشد. بر اساس نتایج مطالعه حاضر، به نظر می رسد که استفاده از درمان مکمل لیزرCO2، نتیجه بالینی مطلوبی در میزان کاهش درد در بیماران دارای زخم های آفتی عودکننده دهانی داشته باشد.

تقدیر و تشکر

بدینوسیله از معاونت تحقیقات و فناوری دانشگاه علوم پزشکی کرمان جهت پشتیبانی مالی این تحقیق تشکر و قدردانی می گردد.

[DOR: 20.1001.1.15614107.1395.18.10.3.5]
[DOI: 10.22088/jbums.18.10.20]

The Effect Co2 Laser on Reducing Pain Associated with Aphthous Stomatitis

R.S. Rezvaninezhad (MSc)[1], N. Navabi (DDS,MS)*[2], Z. Atai (DDS,MS)[2], A. Shahravan (DDS,MS)[2]

1.Kerman Faculty of Dentistry, Kerman University of Medical Sciences, I.R.Iran
2.Social Determinants of Oral Health Research Center, Tehran University of Medical Sciences, I.R.Iran

J Babol Univ Med Sci; 18(10); Oct 2016; PP: 20-5
Received: May 9th 2016, Revised: Jun 1st 2016, Accepted: Jul 27th 2016.

ABSTRACT

BACKGROUND AND OBJECTIVE: Recurrent oral aphthous ulcers (Recurrent Aphthous Stomatitis = RAS) is a common mucosal lesions occur in 20% of the population and majority of the current treatments for recurrent aphthous stomatitis (ras) are aimed to minimizing pain. The aim of this study was to determine whether laser co2 has this analgesic effect.

METHODS: A randomized single blind trial was conducted in 43 patents with ras. The subjects were divided into 3 groups: namely, co2 laser group, group with conventional treatment and placebo group. The co2 laser device was operated 3 w power in continuous mode for 5-8 seconds. To measure the pain, VAS scale was used and patients were evaluated for pain and size of the ulcers within before treatment, and days of 1, 4, and 7.

FINDINGS: The average intensity of pain was 5.94±2.41, before the intervention and reached to 0.39±1.28 on the seventh day. The pain reduction in co2 laser treatment group is more than the placebo group and conventional therapy group (p=0.001). The average size of the ulcers was 4.41±2.21 mm before the intervention and decreased to 0.6±1.19 on the seventh day, but there were no statistically significant differences in the size of ulcers between groups (p>0.05).

CONCLUSION: It seems that the use of laser CO2 has favorable results in reducing pain in patients with RAS.

KEY WORDS: *Aphthous, Pain Management, Laser Therapy*.

Please cite this article as follows:

Rezvaninezhad RS, Navabi N, Atai Z, ShahravanA. The Effect Co2 Laser on Reducing Pain Associated with Aphthous Stomatitis. J Babol Univ Med Sci. 2016;18(10):20-5.

***Corresponding author: N. Nabavi(DDS,MD)**
Address: Research Center for Social Determinants of oral health, Kerman University of Medical Sciences, Crossroads healing, Kerman, I.R.Iran
Tel: +98 34 32118073
E-mail: N_navabi@kmu.ac.ir

[DOR: 20.1001.1.15614107.1395.18.10.3.5]
[DOI: 10.22088/jbums.18.10.20]

References

1.Scully C, Porter S. Oral mucosal disease: recurrent aphthous stomatitis. Br J Oral Maxillofac Surg. 2008;46(3):198-206.

2.Ślebioda Z, Szponar E, Kowalska A. Recurrent aphthous stomatitis: genetic aspects of etiology. Postep Derm Alergol. 2013; 30(2): 96–102.

3.Vucicevic Boras V, Savage NW. Recurrent aphthous ulcerative disease: presentation and management. Aust Dent J. 2007;52(1):10-5; quiz 73.

4.Natah SS, Konttinen YT, Enattah NS, Ashammakhi N, Sharkey KA, Häyrinen-Immonen R. Recurrent aphthous ulcers today: a review of the growing knowledge. Int J Oral Maxillofac Surg. 2004;33(3):221-34.

5.Farhad-Mollashahi L, Pouramir M, Motalebnejad M, Honarmand M, Bijani A, Shirzad A. Comparison of salivary total antioxidant capacity and lipid peroxidation in patients with recurrent aphthous stomatitis and healthy persons. J Babol Univ Med Sci. 2013; 15(5):39-44. [In Persian]

6.Toche P, Salinas L, Guzmán MM, Afani S, Jadue A. Recurrent oral ulcer: clinical characteristic and differential diagnosis. Rev Chilena Infectol. 2007;24(3):215-9.

7.Scully C, Gorsky M, Lozada-Nur F. The diagnosis and management of recurrent aphthous stomatitis: a consensus approach. J Am Dent Assoc. 2003;134(2):200-7.

8.Navabi N, Zarei M, Falsafi F, Sadeghi B. Assessment the role of hematologic agent deficiencies in the etiology of recurrent aphthous stomatitis. J Babol Univ Med Sci. 2013;15(3):88-95. [In Persian]

9.Quijano D, Rodríguez M. Topical corticosteroids in recurrent aphthous stomatitis. Systematic review. Acta Otorrinolaringol Esp. 2008;59(6):298-307.

10.Shashy RG, Ridley MB. Aphthous ulcers: a difficult clinical entity. Am J Otolaryngol. 2000;21(6):389-93.

11.Stoopler E, Sollectio T. Recurrent aphthous stomatitis. Update for the general practitioner. N Y State Dent J. 2003; 69(2):27-9.

12.Hello M, Barbarot S, Bastuji-Garin S, Revuz J, Chosidow O. Use of thalidomide for severe recurrent aphthous stomatitis: a multicenter cohort analysis. Medicine (Baltimore). 2010;89(3):176-82.

13.Barrons RW. Treatment strategies for recurrent oral aphthous ulcers. Am J Health Sys Pharm. 2001;58(1):41-53.

14.Rhee SH, Kim YB, Lee ES. Comparison of Behcet's disease and recurrent aphthous ulcer according to characteristics of gastrointestinal symptoms. J Korean Med Sci. 2005;20(6):971-6.

15.Gavanji S, Larki B, Doostmohammadi M, Mortezaeinezad F. Production of a new mixed herbal medicine for minor Aphthous Ulcers. J Med Plant. 2012;4(1):49-51.

16.McBride DR. Management of aphthous ulcers. Am Fam Physician. 2000;62(1):149-54.

17.Motalebnejad M, Moghadamnia A, Mohammadi E. The effect of bioadhesive in reduction of pain and healing time of Aphtha. J Babol Univ Med Sci. 2003;5(1):12-6.[In Persian]

18.Nammour S. Chronology of the use of the laser beam in dentistry, and the state of postgraduate university education programs in this domain. Photomed Laser Surg. 2016 Jan;34(1):1-2.

19.Kotlow L. Lasers and soft tissue treatments for the pediatric dental patient. Alpha Omegan. 2008.101(3);140-51.

20.De Souza TO, Martins MA, Bussadori SK, Fernandes KP, Tanji EY, Mesquita-Ferrari RA, et al. Clinical evaluation of low-level laser treatment for recurring aphthous stomatitis. Photomed Laser Surg. 2010;28 Suppl 2:S85-8.

21.Pavlic V, vujic-Aleksic V, Aoki A, Nezic L. Treatment of recurrent aphthous stomatitis by laser therapy: A systematic review of the literature. Vojnosanit Pregl. 2015;72(8):722-8.

22.Sattayut S, Trivibulwanich J, Pipithirunkarn N, Danvirutai N. A clinical efficacy of using CO2 laser irradiating to transparent gel on aphthous stomatitis patients. Laser Ther. 2013;22(4):283-9.

[DOR: 20.1001.1.15614107.1395.18.10.3.5]
[DOI: 10.22088/jbums.18.10.20]

23.Prasad RS, Pai A. Assessment of immediate pain relief with laser treatment in recurrent aphthous stomatitis. Oral Surg Oral Med Oral Pathol Oral Radiol. 2013;116(2):189-93.

24.Zand N, Ataie-Fashtami L, Djavid GE, Fateh M, Alinaghizadeh MR, Fatemi SM, et al. Relieving pain in minor aphthous stomatitis by a single session of non-thermal carbon dioxide laser irradiation. Lasers Med Sci. 2009; 24(4):515-20.

25.Colvard M, Kuo P. Managing aphthous ulcers: laser treatment applied. J Am Dent Assoc. 1991;122(6):51-3.

26.Zand N, Fateh M, Ataie-Fashtami L, Djavid GE, Fatemi SM, Shirkavand A. Promoting wound healing in minor recurrent aphthous stomatitis by non-thermal, non-ablative CO(2) laser therapy: a pilot study. Photomed Laser Surg. 2012;30(12):719-23.

[DOR: 20.1001.1.15614107.1395.18.10.3.5]
[DOI: 10.22088/jbums.18.10.20]