مقاله تحقیقی

مجلهٔ دانشگاه علوم پزشکی بابل
دوره شانزدهم، شمارهٔ ۲، بهمن ۱۳۹۲، صفحه ۵۵-۴۹

اثر حفاظتی عصاره عدس قرمز بر روی سمیت کبدی ناشی از تتراکلرید کربن در موش سفید کوچک

علی حسن رحمانی(MD)[۱]، مهدی گودرزی(MSc)[۲*]، محمدرضا رشیدی نوش آبادی(Pharm D)[۳]، غلامرضا هوشمند(DVM)[۳]، حسین خادم حقیقیان (MSc)[۴]

۱- گروه سم شناسی بالینی، بیمارستان رازی، دانشگاه علوم پزشکی جندی شاپور اهواز
۲- کمیته تحقیقات دانشجویی، دانشگاه علوم پزشکی جندی شاپور اهواز
۳- گروه فارماکولوژی و سم شناسی دانشکده داروسازی، دانشگاه علوم پزشکی جندی شاپور اهواز
۴- گروه تغذیه، دانشکده پیراپزشکی، دانشگاه علوم پزشکی جندی شاپور اهواز

دریافت: ۹۲/۵/۱۸، اصلاح: ۹۲/۶/۱۳، پذیرش: ۹۲/۸/۱۵

خلاصه

سابقه و هدف: عدس قرمز یک گونه لگومیناسه است که می‌تواند منبع مهمی از ترکیبات فنولی در رژیم غذایی انسان تهیه نماید. این مطالعه به منظور بررسی توان محافظت کبدی عصاره عدس قرمز در برابر آسیب کبدی القاء شده توسط تتراکلریدکربن در موش سفید کوچک انجام شد.

مواد و روشها: این مطالعه تجربی بر روی ۵۰ سر موش سفید کوچک نر بالغ انجام شد. حیوانات به ۵ گروه ۱۰ تایی تقسیم شدند. گروه یک سرم فیزیولوژی به مدت ۱۰ روز خوراکی و گروه دو تنها در روز دهم تتراکلرید کربن (۱ml/kg) به صورت داخل صفاقی و گروه سه تا پنج به ترتیب دوزهای ۴۰۰ mg/kg، ۲۰۰، ۱۰۰ از عصاره به مدت ۱۰ روز خوراکی و سپس ۱ ساعت پس از آخرین تجویز، تتراکلرید کربن دریافت کردند. ۲۴ ساعت بعد، نمونه‌های کبد و خون همه حیوانات جمع آوری و فعالیت سرمی آلانین ترانس آمیناز (ALT)، آسپارتات ترانس آمیناز (AST)، آلکالین فسفاتاز (ALP) و میزان لیپید پراکسیداسیون در بافت کبد اندازه گیری شد. سپس یافته‌های بیوشیمیایی با نتایج هیستوپاتولوژی تطبیق داده شد.

یافته ها: تتراکلرید کربن باعث افزایش معنی دار لیپید پراکسیداسیون و سطوح آنزیم‌های کبدی گردید.تجویز عصاره عدس قرمز به طور معنی‌داری باعث کاهش فعالیت آنزیم های کبدی در مقایسه با گروه تتراکلرید کربن شد. موثرترین دوز، ۴۰۰ mg/kg بود که باعث کاهش آنزیم‌های AST، ALT و ALP از ۱۲/۱۵±۳۴۱/۴۳، ۹/۴۰±۱۱۶/۴۳، ۹/۲۱±۲۴۳/۴۳ به ۱۴/۳۲±۲۴۲/۱۲ (p=۰/۰۰۷)، ۸/۱۳±۷۸/۷۰ (p=۰/۰۰۲) و ۸/۱۳±۷۸/۷۰ (p=۰/۰۰۴) به ترتیب گردید. نتایج بافت شناسی نشان داد که تتراکلرید کربن توانسته منجر به بروز ضایعات کبدی و به صورت بارز نکروز گردد.

نتیجه گیری: نتایج مطالعه نشان داد که عصاره عدس قرمز اثر محافظتی روی سمیت کبدی القا شده توسط تتراکلرید کربن را دارد.

واژه های کلیدی: عدس قرمز، تتراکلرید کربن، سمیت کبدی، موش سفید کوچک.

مقدمه

کبد یکی از اندام‌های حیاتی بدن انسان است که عمل سم‌زدایی ترکیبات خارجی، داروها، سموم و ... را انجام می‌دهد. در اکثر موارد، طی عمل سم‌زدایی، فعال‌سازی متابولیکی توسط آنزیم‌های سیتوکروم P۴۵۰ میکروزوم‌های کبدی باعث ایجاد متابولیت‌های ثانویه سمی و فعال می‌شود که این مواد می‌توانند موجب آسیب بافت‌های مختلف از جمله کبد شوند (۱). تتراکلرید کربن از جمله موادی است که بعد از ورود به بدن توسط آنزیم‌های سیستم سم‌زدایی سیتوکروم P۴۵۰ متابولیزه می‌شود. متابولیسم تتراکلریدکربن باعث تولد رادیکال‌های آزاد از طریق آنزیم‌های متابولیزه کننده داروها در رتیکولوم اندوپلاسمیک می‌شود. در طی متابولیسم تتراکلرید کربن دو ترکیب سمی شامل تری کلرومتیل (ccl_3) و پراکسی تتراکلرومتیل ($ooccl_3$) تولید می‌شوند که موجب صدمات حاد کبدی از جمله سیروز و نکروز می شود (۳-۱). امروزه گرایش به مصرف داروهای گیاهی و استفاده از این داروها در درمان و پیشگیری از بیمارها در سطح جهان و بخصوص ایران بطور چشمگیری افزایش یافته است. بسیاری از گیاهان دارای ترکیبات مختلف آنتی اکسیدانی از جمله پلی فنل‌ها هستند (۴). پلی فنل‌ها بویژه ترکیبات فلاونوئیدی، در برابر آسیب‌های کبدی ایجاد شده از سموم اثر حفاظتی دارند. اکسیدشدن فلاونوئیدها به وسیله رادیکال‌های آزاد منجر به ایجاد رادیکال‌هایی با فعالیت کمتر و پایداری بیشتر می‌شود و افزایش واکنش گروه هیدروکسیل موجود در فلاونوئیدها، رادیکال‌ها را غیرفعال می‌کند (۷-۵). عدس گیاهی است

▣ این مقاله حاصل طرح تحقیقاتی به شماره ۹۲S.۳۸ دانشگاه علوم پزشکی جندی شاپور اهواز می باشد.

* مسئول مقاله: مهدی گودرزی
آدرس: اهواز، دانشگاه علوم پزشکی جندی شاپور اهواز، دانشکده داروسازی، گروه فارماکولوژی و سم شناسی، تلفن: ۰۶۱۱-۳۷۳۸۳۷۸
e-mail: gmehdi_787@yahoo.com

[DOR: 20.1001.1.15614107.1392.16.2.8.6]
[DOI: 10.18869/acadpub.jbums.16.2.49]

یکساله که ارتفاع آن بیش از ۳۰ سانتیمتر نیست. برگهای آن دارای ۶ تا ۱۴ برگچه می‌باشد که در انتهای آن پیچک قرار دارد. گلهای عدس رنگ سفید و دارای رگه‌هایی به رنگ بنفش است. میوه آن غلاف کوچکی است و معمولا در هر غلاف ۱ تا ۳ عدس وجود دارد (۸). عدس از جمله حبوبات پرخاصیتی است که نه تنها منبع عالی از مواد مغذی مانند پروتئین، اسیدهای چرب، فیبرها و کربوهیدرات است بلکه همچنین حاوی ترکیباتی مانند فلاوونوئیدها، اسیدهای فنولیک، اسید فتیک و تانن‌ها می‌باشد. از آنجایی که مطالعات نشان داده اند که حبوبات از جمله عدس قرمز (Red Lentil) با اسم علمی Lens culinaris حاوی ترکیبات پلی فنولی فراوان می‌باشد (۱۰و۹)، لذا انتظار می‌رود محتویات این ماده خوراکی که دارای اثر آنتی اکسیدانی قوی می باشد و در رژیم غذایی، جایگاه ویژه ای به عنوان یکی از غلات پرمصرف داشته و از طرفی بدلیل وجود مخاطرات کبدی فراوان به دنبال در معرض قرار گرفتن افراد جامعه با مواد شیمیایی (اکسیدان و آزاد کننده رادیکالهای آزاد)، این مطالعه به منظور بررسی اثر محافظتی عصاره عدس قرمز در برابر سمیت کبدی حاصل از تتراکلرید کربن و بر سمیت القاء شده در این عضو انجام شد.

مواد و روشها

تهیه عصاره: ۲۰۰ گرم عدس قرمز تازه برداشت شده از بازار محلی تهیه و پس از تأیید توسط گروه فارماکوگنوزی دانشکده داروسازی علوم پزشکی جندی شاپور اهواز، آسیاب گردید. پس از آن به مدت ۳ روز در حلال اتانول ۸۰ درصد قرار گرفت. سپس عصاره بدست آمده از کاغذ صافی عبور داده شد و محلول صاف شده توسط دستگاه روتاری تغلیظ گردید و پس از قرار دادن در فور ۴۰-۳۰ درجه سانتی گراد، عصاره خشک بدست آمد.

مطالعه حیوانی: برای انجام این مطالعه تجربی، از موش سفید کوچک نر، جنس آلبینو در محدوده وزنی ۵±۲۰ گرم استفاده گردید. حیوانات از مرکز پرورش حیوانات آزمایشگاهی دانشگاه علوم پزشکی جندی شاپور اهواز خریداری شدند. حیوانات در قفس‌هایی از جنس پلی کربنات در دمای ۲±۲۵ درجه سانتی گراد در سیکل نوری ۱۲ ساعت روشنایی و ۱۲ ساعت تاریکی نگهداری شدند و توسط غذای فشرده مخصوص خریداری شده از شرکت خوراک دام و آب لوله‌کشی شهری تغذیه گردیدند. برای سازگاری بیشتر با محیط آزمایشگاه یک هفته پیش از شروع مطالعه حیوانات در شرایط مذکور قرار داده شدند. حیوانات در ۵ گروه ۱۰ تایی تقسیم شدند:

- گروه یک (کنترل منفی): دریافت محلول سرم فیزیولوژی به صورت خوراکی برای مدت ۱۰ روز
- گروه دو (کنترل مثبت): تزریق داخل صفاقی ml/kg ۱ تتراکلرید کربن بصورت تک دوز در روز دهم. بدین ترتیب که ml ۱ تتراکلرید کربن با روغن زیتون به حجم ml ۱۰ رسانده شد و یک محلول ۱۰٪ تتراکلرید کربن بدست آمد و به ازای هر گرم وزن بدن موش، ۰/۰۱ میلی لیتر از این محلول ۱۰٪ به صورت داخل صفاقی تزریق شد.
- گروه سه، چهار و پنج: به ترتیب دریافت عصاره ۱۰۰، ۲۰۰ و ۴۰۰mg/kg به صورت خوراکی به مدت ۱۰ روز و سپس تزریق داخل صفاقی ۱ml/kg تتراکلرید کربن یک ساعت پس از تجویز آخرین دوز عصاره.

مطالعه بیوشیمیایی: ۲۴ ساعت بعد از تجویز آخرین دوز و پس از القاء بیهوشی با اتر، از شریان کاروتید موش‌ها خونگیری به عمل آمد. جهت جداسازی سرم، خون جمع آوری شده با دور ۴۰۰۰ در دقیقه و به مدت ۲۰ دقیقه سانتریفوژ گردید. میزان فعالیت آمینوترانسفرازهای سرمی شامل آنزیم‌های آلانین آمینوترانسفراز (ALT)، آسپارتات آمینوترانسفراز (AST) و آلکالن فسفاتاز (ALP) با استفاده از کیت‌های بیوشیمیایی مورد سنجش قرار گرفت.

مطالعه هیستوپاتولوژی: پس از عمل خونگیری، شکم حیوان توسط قیچی جراحی شکافته و کبد آن جهت مطالعات بافت شناسی جدا گردید و قسمتی از آن در محلول فرمالین ۱۰٪ قرار گرفت. نمونه‌های بافتی مطابق روش‌های معمول پردازش شده و پس از قالب‌گیری با پارافین، برش‌هایی با ضخامت ۴ تا ۶ میکرون از آن‌ها تهیه شد. اسلایدهای تهیه شده با روش هماتوکسیلین و ائوزین (H&E) رنگ آمیزی و مورد بررسی قرار گرفتند.

سنجش لیپید پراکسیداسیون: بعد از جدا سازی و توزین، قسمتی از کبد توسط تیغ جراحی تکه تکه شده و در بافر فسفات پتاسیم (۰/۱ مولار و ۷/۴= pH) با نسبت ۱ به ۵ (وزن به حجم) بوسیله دستگاه هموژنایزر بمدت ۲۰ دقیقه با دور g ۴۰۰۰ هموژنیزه گردید. سپس مایع هموژن بدست آمده به میکروتیوب‌ها منتقل شده و بمدت ۲۰ دقیقه با دور g ۱۶۰۰۰ سانتریفیوژ گردید، از مایع رویی بدست آمده جهت سنجش پراکسیداسیون لیپیدی استفاده گردید. جهت اندازه گیری پر اکسیداسیون لیپید از روش Satoh با اندکی تغییرات استفاده شد (۱۱). بر این اساس به ۵۰۰ میکرولیتر از مایع رویی بافت هموژن شده ۱/۵ میلی لیتر اسید تری کلرواستیک ۱۰ درصد اضافه گردید و به مدت ۱۰ دقیقه در دور ۴۰۰۰ سانتریفوژ گردید. ۱/۵ میلی لیتر از مایع رویی برداشته شده و ۲ میلی لیتر تیو باربیتوریک اسید ۰/۶۷ درصد به آن اضافه گردید و بمدت ۳۰ دقیقه در بن ماری در حال جوش قرار داده شد، پس از سرد شدن به آن۲ میلی لیتر n– بوتانل اضافه گردید و سپس به خوبی مخلوط گشته شده و به مدت ۱۵ دقیقه با دور ۴۰۰۰ سانتریفوژ شد. محلول رویی (که صورتی رنگ است) جدا شده و در طول موج ۵۳۲ نانومتر توسط دستگاه اسپکتروفوتومتر جذب آن قرائت گردید. جهت رسم منحنی استاندارد مالون آلدئید، غلظت های مختلفی از۱۰،۱۰،۳۰۳- تترا اتوکسی پروپان برحسب نانومول ساخته شد.

روش آنالیز آماری:

تجزیه و تحلیل آماری با استفاده از نرم افزار SPSS 16 انجام شد. برای هر گروه از موش‌ها میانگین سطح متغیرها به صورت Mean± SD محاسبه شد. برای مقایسه میانگین‌ها از آنالیز واریانس یک طرفه استفاده شد و برای بررسی و تعیین اختلاف میانگین‌ها و معنی دار بودن آنالیز واریانس از تست تکمیلی توکی (Tukey) استفاده و p< ۰/۰۵ معنی دار در نظر گرفته شد.

یافته ها

سطح سرمی آنزیم‌های ALT, AST و ALP نشان دهنده آسیب کبدی در اثر تتراکلرید کربن می‌باشد. اثر محافظتی دوزهای مختلف عصاره بر سطح سرمی آنزیم های مذکور مشاهده شد. نتایج نشان می‌دهد که پس از تجویز تتراکلرید کربن، موش ها دچار سمیت شدید کبدی شدند که با افزایش معنی‌دار آنزیم های ALT, AST و ALP در مقایسه با گروه کنترل منفی مشخص

[DOR: 20.1001.1.15614107.1392.16.2.8.6]
[DOI: 10.18869/acadpub.jbums.16.2.49]

می‌شود (P<۰/۰۵). تجویز عصاره در دوزهای (mg/kg ۱۰۰، ۲۰۰ و ۴۰۰) به صورت معنی‌داری باعث کاهش فعالیت آنزیم های AST، ALT و ALP در گروه های ۵-۳ در مقایسه با گروه تتراکلرید کربن شد (جدول ۱). اثر عصاره بر میزان مالون دی آلدئید که مارکر لیپید پراکسیداسیون است در نمودار ۱ نشان داده شده است. نتایج بافت شناسی نشان می‌دهد که تتراکلرید کربن توانسته منجر به بروز ضایعات کبدی چون تجمع چربی، حالت واکوئلر و نکروز شود (شکل A ۱).

تصاویر بافت شناسی کبد در گروه های دریافت کننده نرمال سالین نشان دهنده ساختار طبیعی سلول‌های کبدی، سینوزوئیدها و ورید مرکزی می‌باشد (شکل A). دریافت ۱۰۰ میلی‌گرم عصاره به ازای هر کیلوگرم وزن بدن حیوان باعث کاهش ضایعات ذکر شده گردید (شکلC) و با افزایش دوز عصاره بهبودی بیشتری حاصل گردید به گونه ای که در دوز mg/kg ۴۰۰ فقط التهاب و تورم سلولها مشاهده می‌شود (شکل E).

جدول ۱. تاثیر عصاره عدس قرمز بر فعالیت آنزیم های کبدی در موش سوری مسموم شده با تتراکلرید کربن

گروه ها	AST (U/l)	Pvalue	ALT (U/l)	Pvalue	ALP (U/l)	Pvalue
دریافت سرم فیزیولوژی	۲۱۲/۵۴±۸/۳۴ b	۰/۰۰۵	۶۴/۸۲±۵/۱۳b	۰/۰۰۳۶	۱۵۵/۳۲±۶/۱۲ b	۰/۰۰۶۱
دریافت تتراکلرید کربن	۳۴۱/۴۳±۱۲/۱۵ a	۰/۰۰۵	۱۱۶/۴۳±۹/۴۰ a	۰/۰۰۳۶	۲۴۳/۴۳±۹/۲۱ a	۰/۰۰۶۱
دریافت عصاره ۱۰۰ mg/kg + تتراکلرید کربن	۲۹۴/۳۴±۱۱/۴۲ a	۰/۰۰۸۵	۱۰۱/۴۳±۷/۶۵ a	۰/۰۰۱۲	۲۲۱/۲۴±۸/۵۲a	۰/۰۰۴
دریافت عصاره ۲۰۰ mg/kg + تتراکلرید کربن	۲۶۵/۵۶±۱۵/۲۳ a,b	۰/۰۱۴$ ۰/۰۰۸۹	۸۹/۴۰±۹/۸۷ a,b	۰/۰۰۲۲$ ۰/۰۰۱۶	۲۰۶/۵۳±۷/۳۴a. b	۰/۰۰۳۵$ ۰/۰۰۴۵
دریافت عصاره ۴۰۰ mg/kg + تتراکلرید کربن	۲۴۲/۱۲±۱۴/۳۲a. b	۰/۰۲۱$ ۰/۰۰۷	۷۸/۷۰±۸/۱۳ a.b	۰/۰۴۸$ ۰/۰۰۲	۱۸۶/۱۲±۶/۴۲ a. b	۰/۰۰۴۹$ ۰/۰۰۴۱

U/L: واحد بین المللی بر لیتر

کلیه داده ها بر اساس انحراف معیار ± میانگین می باشد.

a: اختلاف معنی دار با گروه سرم فیزیولوژی (p<۰/۰۵)

b: اختلاف معنی دار با گروه تتراکلرید کربن (p<۰/۰۵)

$. P Value گروه a

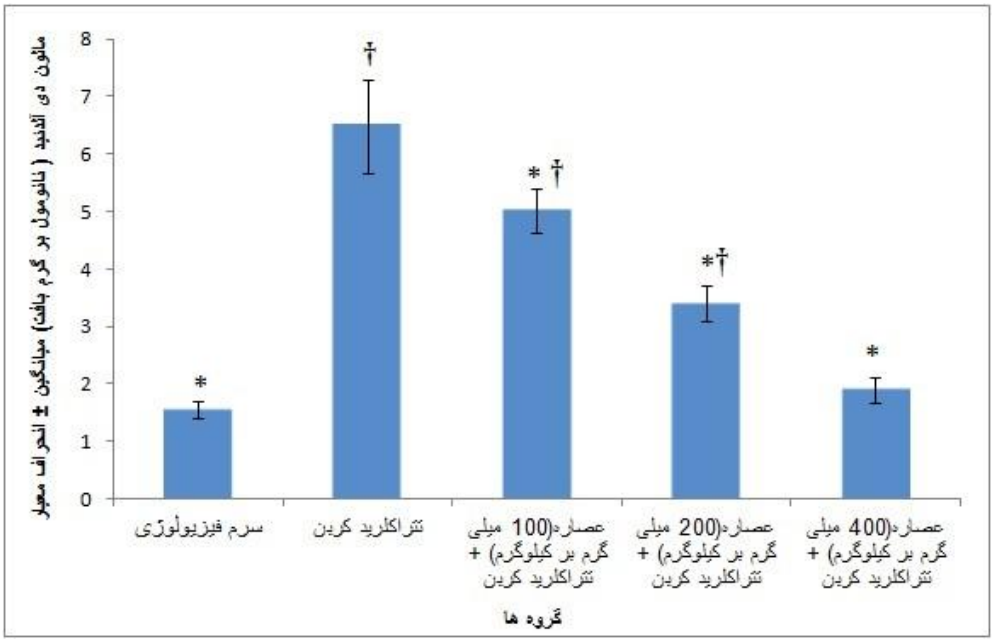

نمودار ۱. تاثیر عصاره عدس قرمز بر میزان لیپید پراکسیداسیون ناشی از تتراکلرید کربن در کبد موش سوری

† : اختلاف معنی دار با گروه سرم فیزیولوژی (p< ۰/۰۵)

* : اختلاف معنی دار با گروه تتراکلرید کربن (p< ۰/۰۵)

[DOR: 20.1001.1.15614107.1392.16.2.8.6]
[DOI: 10.18869/acadpub.jbums.16.2.49]

تصویر ۱. تصاویر مقطع بافتی از کبد موش های سوری در گروه های مختلف مورد آزمایش به ترتیب از A تا E نوع رنگ آمیزی هماتوکسیلین و ائوزین با بزرگنمایی ۴۰۰

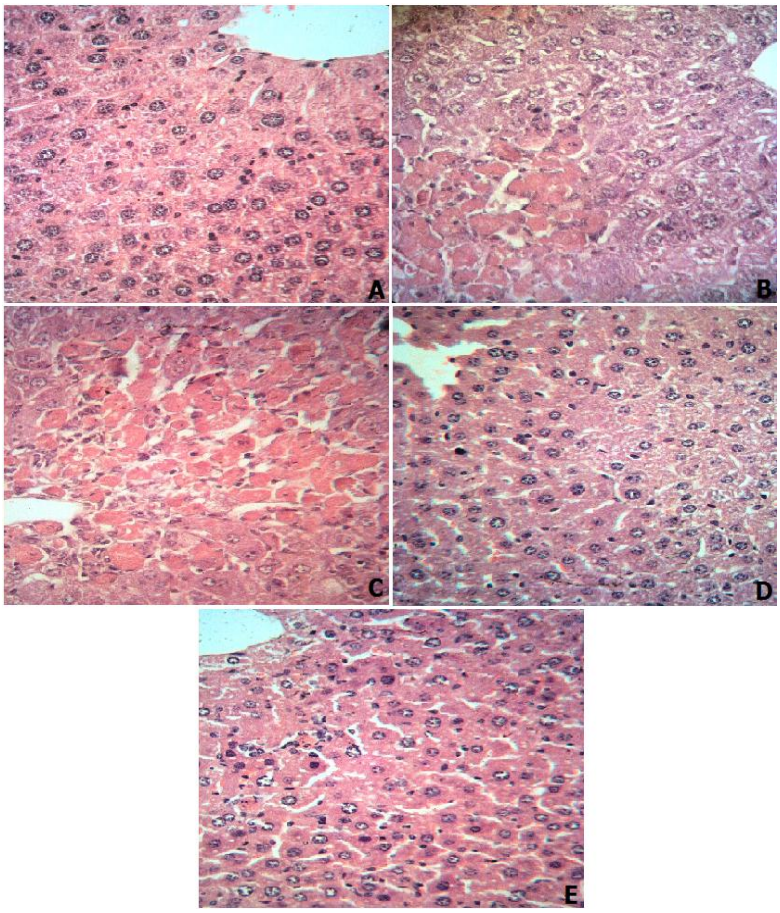

بحث و نتیجه گیری

نتایج تحقیق نشان داد که تزریق داخل صفاقی تتراکلرید کربن مدل مسمومیت کبدی مناسبی ایجاد می‌کند، به طوری که میزان آنزیم های شاخص کبدی به صورت معنی داری نسبت به گروه شاهد افزایش یافت. بیماریهای کبدی یکی از مشکلات جدی و تهدید کننده سلامت جامعه بشری می‌باشند. امروزه مشخص شده است که استئاتوزیس و فیبروزیس زمینه ساز بروز سیروز کبدی کشنده در انسان است (۱۲). تحقیقات نشان داده‌اند که تتراکلرید کربن بعد از جذب و ورود به خون وارد کبد شده و در میکروزوم‌های کبدی توسط سیتوکروم P۴۵۰ به رادیکال‌های آزاد متابولیزه می‌شود. این رادیکال‌ها با حمله به غشای سلولی سبب پراکسیداسیون لیپیدی آن شده و سپس منجر به هضم غشای سلولی و القای نکروز در سلول‌های پارانشیمی کبد می‌شود. فعالیت آنزیماتیک سرمی با آسیب‌های پارانشیمی کبد در ارتباط است. این آسیب‌ها موجب آزادسازی AST و ALT از مواضع‌شان در میتوکندری و سیتوزول هپاتوسیت‌ها و راه یافتن این آنزیم ها به خون شده و فعالیت سرمی آن‌ها را افزایش می‌دهند (۱۳و۳). در مطالعه حاضر نیز تتراکلرید کربن توانست باعث افزایش فعالیت آنزیم‌های مذکور گردد. همچنین میزان لیپیدپراکسیداسیون در اثر تجویز تتراکلرید کربن افزایش یافته که این افزایش با میزان لیپیدپراکسیداسیون در گروه نرمال اختلاف معنی داری داشته است.

Akram و همکاران در مطالعه خود که به بررسی اثر محافظتی عصاره برگ درخت گردو (Juglans regia L.) در مسمومیت کبدی ناشی از تتراکلرید کربن در موش‌های صحرایی نر بالغ پرداختند، در این مطالعه تحقیقی دوز های مختلف عصاره برگ گردو (۴۰۰،۲۰۰،۱۰۰،۵۰ mg/kg) به صورت روزانه و همزمان تتراکلرید کربن ۵۰٪ رقیق شده دوبار در هفته داده شد. سپس سطح آنزیم های ALT,AST,ALP وtotal protein در سرم اندازه گیری گردید که موجب کاهش شاخص‌های فوق گردید (۱۴). در این مطالعه نیز عصاره عدس قرمز باعث کاهش سطوح آنزیم های کبدی بعد از مسمومیت با تتراکلرید کربن گردید. تجویز عصاره در دوزهای مختلف یک هفته قبل از تجویز تتراکلرید کربن باعث افزایش ظرفیت آنتی اکسیدانی در حیوانات گشته و باعث کاهش تاثیر تتراکلرید کربن و کاهش لیپیدپراکسیداسیون میشود. تا آنجا که میزان لیپید پراکسیداسیون در گروه دریافت کننده عصاره با دوز ۴۰۰ mg/kg با میزان لیپید پراکسیداسیون در گروه نرمال اختلاف معنی داری نداشت.

گرچه مکانیسم های محافظتی درون سلولی به میزان زیادی آسیب های ناشی از ROS را کاهش می دهند (۱۵) اما به علت فراوانی تولید این رادیکالهای آزاد وجود راههای محافظتی دیگری بویژه آنتی اکسیدانهای مواد غذایی برای سلامتی انسان بسیار مهم می‌باشد از آنجا که استرس اکسیداتیو و التهاب القا شده توسط آن عامل آسیب زننده به بافت کبدی هستند و در ایجاد

[DOR: 20.1001.1.15614107.1392.16.2.8.6]
[DOI: 10.18869/acadpub.jbums.16.2.49]

بسیاری از بیماری‌های حاد کبدی نقش مهمی دارند، از این رو آنتی اکسیدانت‌ها قادرند با کاهش پراکسیداسیون لیپیدی و نکروز هپاتوسیتی تا حد زیادی کبد را در مقابل آسیب‌ها محافظت کنند. به همین دلیل است که اهمیت جستجوی آنتی اکسیدانت‌های طبیعی در سال‌های اخیر افزایش قابل توجهی یافته است. امروزه با وجود پیشرفت‌های زیاد داروهای مدرن، دارویی که قادر به تحریک کبد آسیب دیده و بازسازی آن باشد وجود ندارد. همین موضوع سبب شده است تا برخی از دانشمندان علوم داروشناسی پتانسیل فعالیت هپاتوپروتکتیو را در گیاهان و بر پایه طب سنتی جستجو کنند، چرا که بسیاری از ترکیبات گیاهی ازجمله پلی‌فنل‌ها دارای خواص آنتی‌اکسیدانتی هستند (۱۶).

Amarowicz و همکارانش تک تک اجزای فنولی عصاره عدس قرمز را شناسایی و تعیین مقدار نمودند. آنها همچنین ظرفیت آنتی‌اکسیدانتی و آنتی‌رادیکالی فراکشن‌های این عصاره را اندازه‌گیری نمودند و ثابت کردند که این گیاه حاوی مقادیر قابل توجهی ترکیبات پلی فنلی است، بنابراین به نظر می‌رسد عدس قرمز به دلیل دارا بودن ترکیبات فنلی و خاصیت آنتی‌اکسیدانتی ناشی از حضور این ترکیبات، منجر به غیر فعال ساختن رادیکال‌های آزاد تولید شده توسط تتراکلرید کربن شده و از آسیب به غشای سلول‌ها و القای نکروز در آن‌ها جلوگیری نموده است. با کاهش آسیب‌های پارانشیمی کبد توسط عصاره عدس قرمز، فعالیت سرمی آنزیم‌های کبدی نیز به طبع آن کاهش یافته است (۱۰و۹). نتایج مطالعه حاضر نشان می‌دهد که عصاره هیدروالکلی عدس قرمز می‌تواند کبد را در برابر استرس اکسیداتیو ناشی از تتراکلرید کربن محافظت نماید و این اثر حفاظتی کبدی احتمالا در برطرف نمودن تغییرات ایجاد شده در آنزیم‌های سمیت زدا و آنتی‌اکسیدان و جاروب کردن رادیکالهای آزاد موثر است.

تقدیر و تشکر

بدین وسیله از کمیته تحقیقات دانشجویی معاونت پژوهشی دانشگاه علوم پزشکی جندی شاپور اهواز به دلیل حمایت مالی جهت انجام این پژوهش تشکر و قدردانی می‌گردد.

[DOR: 20.1001.1.15614107.1392.16.2.8.6]
[DOI: 10.18869/acadpub.jbums.16.2.49]

Protective Effect of Red Lentil (Lens Culinaris) Extract against Carbon Tetrachloride-Induced Hepatotoxicity in Mice

A.H. Rahmani (MD) [1], M. Goudarzi (MSc) [2*], M.R. Rashidi Nooshabadi (Pharm D) [3], Gh. Houshmand (DVM) [3], H. Khadem Haghighian (MSc) [4]

1. Department of Clinical Toxicology, Razi Hospital, Ahvaz Jundishapur University of Medical Sciences, Ahvaz, Iran
2. Student Research Committee, Ahvaz Jundishapur University of Medical Sciences, Ahvaz, Iran
3. Department of Pharmacology and Toxicology, School of Pharmacy, Ahvaz Jundishapur University of Medical Sciences, Ahvaz, Iran
4. Department of Nutrition, School of Paramedicine, Ahvaz Jundishapur University of Medical Sciences, Ahvaz, Iran

J Babol Univ Med Sci; 16(2); Feb 2014; pp: 49-55

Received: Aug 9th 2013, Revised: Sep 4th 2013, Accepted: Nov 6th 2013.

ABSTRACT

BACKGROUND AND OBJECTIVE: Red lentil is a leguminous species that can provide an important source of phenolic compounds in human diets. The present study was performed with the aim of investigating the hepatoprotective potential of the ethanolic extract of red lentil against carbon tetrachloride induced liver damage in mice.

METHODS: This experimental study was performed on 50 male mature albino mice. Animals were divided into five groups. Group 1 received normal saline orally for 10 days, group 2 received carbon tetrachloride (1 ml/kg, ip) only on the 10th day; groups 3-5 received extract orally in doses of 100, 200 and 400 mg/kg respectively, during 10 days and carbon tetrachloride (1 ml/kg, ip) on the 10th day 1 hour after last dose of extract. Blood and liver samples were collected 24 h after carbon tetrachloride injection. Then serum activity of alanine transaminase (ALT), aspartate transaminase (AST) and alkaline phosphatase (ALP) was measured. Lipid peroxidation was evaluated in liver homogenates. The biochemical findings were matched with histopathological verifications.

FINDINGS: Carbon tetrachloride significantly increased lipid peroxidation and Levels of hepatic enzymes. Red lentil extract administration significantly reduced the activity of liver enzymes compared with carbon tetrachloride. Effective dose (400 mg/kg) reduces the enzymes AST, ALT and ALP of 341.43±12.15, 116.43±9.40, 243.34±9.21 to 242.12±14.32 (p=0.007), 78.70±8.13 (p=0.002) and 78.70±8.13 (p =0.004) respectively. Histological results showed that carbon tetrachloride could lead to liver damage and necrosis is obvious.

CONCLUSION: The results revealed that hydroalcoholic extract of red lentil has protective effect on liver toxicity induced by carbon tetrachloride.

KEY WORDS: *Red lentil, Carbon tetrachloride, Hepatotoxicity, Albino mice.*

Please cite this article as follows:

Rahmani AH, Goudarzi M, Rashidi Nooshabadi MR, Houshmand Gh, Khadem Haghighian H. Protective effect of red Lentil (Lens Culinaris) extract against carbon tetrachloride-induced hepatotoxicity in mice. J Babol Univ Med Sci 2014;16(2): 49-55.

*Corresponding Author; M. Goudarzi (MSc)

Address: Department of Pharmacology and Toxicology, School of Pharmacy, Ahvaz Jundishapur University of Medical Sciences, Ahvaz, Iran

Tel: +98 611 3738378

E-mail: Gmehdi_787@yahoo.com

[DOR: 20.1001.1.15614107.1392.16.2.8.6]
[DOI: 10.18869/acadpub.jbums.16.2.49]

References

1.Klaassen CD. Casarett and Doull's toxicology: the bsic science of poisons. 7th ed. NewYork: McGraw-Hill Press 2008; p: 557.

2.Weber LW, Boll M, Stampfl A. Hepatotoxicity and mechanism of action of haloalkanes: carbon tetrachloride as a toxicological model. Cri RevToxicol 2003;33(2):105-36.

3.Recknagel RO, Glende Jr EA, Dolak JA, Waller RL. Mechanisms of carbon tetrachloride toxicity. Pharmacol Ther 1989;43(1):139-54.

4.Pourmorad F, Hosseinimehr S, Shahabimajd N. Antioxidant activity, phenol and flavonoid contents of some selected Iranian medicinal plants. Afr J Biotechnol 2006;5(11):1142

5.Pietta PG. Flavonoids as antioxidants. J Nat Prod 2000;63(7):1035-42.

6.Fang Y-Z, Yang S, Wu G. Free radicals, antioxidants, and nutrition. Nutrition 2002;18(10):872-9.

7.Amić D, Davidović-Amić D, Bešlo D, Trinajstić N. Structure-radical scavenging activity relationships of flavonoids. Croatica Chemica Acta 2003;76(1):55-61.

8.Assadi M, Maassoumi AR, Khatamsaz M, Mozaffarian V. Flora of Iran: Ministry of Agriculture, Islamic Republic of Iran 1989. [in Persian]

9.Amarowicz R, Estrella I, Hernández T, et al. Antioxidant activity of a red lentil extract and its fractions. Int J Mol Sci 2009;10(12):5513-27.

10.Amarowicz R, Pegg RB. Legumes as a source of natural antioxidants. Eur J Lipid Sci Technol 2008;110(10):865-78.

11.Satoh K. Serum lipid peroxide in cerebrovascular disorders determined by a new colorimetric method. Clinica Chimica Acta 1978;90(1):37-43.

12.Zakim D, Boyer TD, editors. Hepatology: A Textbook of liver disease. 4th ed. Philadelphia: Saunders 2003. http://www.ncbi.nlm.nih.gov/pmc/articles/PMC1773747

13.Clawson GA. Mechanisms of carbon tetrachloride hepatotoxicity. Pathol Immunopatholl Res 1989;8(2):104-12.

14.Akram E, Olamafar S, Zaringhalam J, Rezazadeh S, Eidi M. Protective effect of Walnut (Juglans regia L.) extract against CCl4–induced hepatotoxicity in rats. Pejouhesh 2011;35(2):87-92.

15.Halliwell B. Reactive oxygen species in living systems: source, biochemistry, and role in human disease. Am J Med 1991;91(3):S14-S22.

16.Wojdyło A, Oszmiański J, Czemerys R. Antioxidant activity and phenolic compounds in 32 selected herbs. Food Chem 2007;105(3):940-9.

[DOR: 20.1001.1.15614107.1392.16.2.8.6]
[DOI: 10.18869/acadpub.jbums.16.2.49]