● مجلهٔ دانشگاه علوم پزشکی بابل، سال سوم ، شمارهٔ ۲ (پی‌درپی ۱۰) ، صفحه ۳۲ الی ۳۷ ، بهار ۱۳۸۰

یافته‌های هیستوپاتولوژیک ناشی از مصرف غذای آلوده باگونه‌های آسپرژیلوس فومیگاتوس و فلاووس

مجید اسدی [1*]، دکتر جعفر سلیمانی راد [2]، عبدالحسین کاظمی [3]، دکتر حمید تبریزچی [4]
۱- کارشناس ارشد بافت‌شناسی مرکز تحقیقات علوم اعصاب دانشگاه علوم پزشکی کرمان ۲- دانشیار گروه بافت‌شناسی دانشگاه علوم پزشکی تبریز ۳- عضو هیأت علمی گروه قارچ‌شناسی دانشگاه علوم پزشکی تبریز
۴- دانشیار گروه پاتولوژی دانشگاه علوم پزشکی کرمان

سابقه و هدف: آسپرژیلوس فومیگاتوس و فلاووس بعنوان دو قارچ پاتوژن شناخته شده‌اند که هم، کنیدیهای آنها (هاگهای غیرجنسی) و هم متابولیت‌های تولید شده توسط آنها (میکوتوکسینها) موجب بیماری در موجودات مختلف می‌شوند. آسپرژیلوس فومیگاتوس بیشتر بر روی غلات انبار شده و آسپرژیلوس فلاووس بیشتر بر روی سبزیجات گندیده رشدنموده و میکوتوکسین ایجاد می‌کنند. این مطالعه به بررسی اثرات طولانی مدت غذاهای آلوده به قارچ فوق در موشهای صحرایی می‌پردازد.

مواد و روشها: در این مطالعه از موشهای صحرایی نژاد ویستار استفاده شد که به سه گروه شش‌تایی تقسیم شدند: گروه کنترل از غذای معمولی، گروه آزمایشی اول مدت یک ماه و گروه آزمایشی دوم مدت سه ماه از غذای آلوده به قارچ تغذیه کردند. در هر سه گروه پس از اتمام دوره آزمایش، از بافتهای کلیه، ریه و روده نمونه‌برداری بعمل آمد و پس از آماده‌سازی برای مطالعه میکروسکوپی، مورد بررسی قرار گرفتند.

یافته‌ها: یافته‌های هیستولوژیک در گروههای استفاده کننده از غذای آلوده به قارچ عبارت بود از احتقان نفرونها و فضاهای بین توبولی و کاهش حجم گلومرولها در کلیه‌ها، گسترش ندولهای لنفاوی با تجمع سلولهای لنفاوی در پارانشیم ریه و در دستگاه گوارش نیز سلولهای لنفاوی در آستر مخاط تجمع یافته بودند.

نتیجه‌گیری: تغییرات فوق نشان دهنده اثرات سوء قارچهای فوق بر اعضای مختلف می‌باشد از آنجائیکه استفاده از مواد غذایی کپک زده در دامداری کاملاً مرسوم شده است، بازنگری در این امر و جلوگیری از مصرف اینگونه مواد غذایی کاملاً ضروری بنظر می‌رسد. از طرف دیگر آگاهی دادن به مردم برای نحوه صحیح نگهداری از مواد غذایی جهت جلوگیری از آلودگی به قارچها مفید خواهد بود.

واژه‌های کلیدی : *میکوتوکسین، آسپرژیلوس فومیگاتوس، آسپرژیلوس فلاووس، غذای کپک زده .*

مقدمه

میکوتوکسینها متابولیتهای سمی تولید شده توسط قارچها هستند که دارای اثرات سوء مختلفی بر حیوانات می‌باشند. قارچهای مولد این سموم بسیار فراوان هستند و در شرایط مناسب ترکیباتی با خواص فارماکولوژیک و ساختمانی متفاوت تولید می‌کنند. بیماریهای ناشی از این متابولیتها که یا در اثر تماس و یا خوردن سهوی سم

[DOR: 20.1001.1.15614107.1380.3.2.6.7]

ایجاد می‌شوند میکوتوکسیکوز نامیده می‌شود، این بیماریها دارای مشخصات ویژه‌ای هستند، از جمله اینکه مسری نبوده و داروهای آنتی‌بیوتیک در درمان این بیماریها کم‌اثر یا فاقد اثر بوده، درجه سمیت آنها اغلب تحت تأثیر سن، جنس و وضعیت تغذیه‌ای میزبان می‌باشد (۱). بروز عوارض سوء ناشی از مصرف آلکالوئیدهای ارگو (ارگوتیسم) (۲) و بروز اخیر میکوتوکسیکوزهای حاد و تحت حاد در فرانسه (۳) از جمله موارد قابل ذکر در ارتباط با میکوتوکسیکوزها می‌باشند.

بررسی ارتباط بین میکوتوکسینهای گونه فوزاریوم و رفتار (احتمال دخالت آنها در اختلالت رفتاری) نشان داده که تماس قبل از تولد با میکوتوکسینهای تولید شده توسط فوزاریوم می‌تواند منجر به ضایعات مختلف در CNS شود. براساس میزان میکوتوکسینها و زمان تماس، می‌تواند منحصر به ناهنجاریهای پیش از تولد بوده و یا بصورت ناهنجاریهای نورولوژیک، رفتاری و یا اختلالات مزمن در طی زندگی بروز نماید (۴).

استنشاق حاد میکوتوکسین T-2 در موشها موجب بروز علائمی مانند لرزش، لتارژی و علائم دیگر شده و در نتیجه مشخص شده که سمیت ناشی از استنشاق T-2، ۵۰ برابر سمی‌تر از تجویز سیستمیک و حداقل ۲۰ برابر سمی‌تر از تزریق زیر جلدی آن است (۵). ناهنجاریهای تکاملی ناشی از اوکراتوکسین A بعنوان یک ماده نفروتوکسیک نشان داده که تکامل مغز می‌تواند بواسطه تماس با این سم دچار اختلال شود (۸-۶).

اوکراتوکسیکوزیس A تجربی در جوجه‌ها نشان داد که تزریق مقادیر بالای اوکراتوکسین A (۱mg/kg) به جوجه‌های نر و یکروزه موجب افزایش واکنش اسید فسفاتاز در سیتوپلاسم هپاتوسیتها و در فضاهای بین سلولی کبد، همراه با دژنراسیون گلیکوژن هپاتوسیتها گشته درحالی که سم بمقدار (۰/۲mg/kg) از طریق غذا منجر به بروز ضایعات مشخصی در کبد و سایر ارگانها نمی‌شود (۶). اثرات ایمونولوژیک گلیوتوکسین در پژوهشهای مختلف نشان‌دهنده اثرات ایمونوساپرسیو و محافظتی آن در جلوگیری از دیابت ملیتوس می‌باشد (۱۰و۹). با توجه به اهمیت میکوتوکسین‌ها و اثرات سوء ناشی از مصرف غذاهای کپک‌زده، هدف از مطالعه حاضر، بررسی ارتباط بین مدت زمان تغذیه با مواد غذایی آلوده و بروز عوارض ناشی از آن می‌باشد.

مواد و روشها

بمنظور بررسی اثرات سمی قارچها بر اعضای مختلف آزمایش در دو نوبت انجام و در هر نوبت تعداد ۱۸ موش صحرایی بالغ از نژاد نروژی انتخاب و به سه گروه شش تایی (یک گروه کنترل و دو گروه آزمایش) تقسیم شدند هر گروه شامل سه موش نر و سه موش ماده بود.

در گروه کنترل تغذیه موشها با استفاده از غذای فشرده (پلیت) انجام گرفت در حالی که در گروه آزمایشی اول موشها بمدت یکماه و در گروه آزمایشی دوم موشها بمدت سه ماه از غذای آلوده به قارچهای آسپرژیلوس فومیگاتوس و آسپرژیلوس فلاووس استفاده کردند.

غذای مورد استفاده موشهای گروه آزمایش را مغز گردو، مغز پسته و گندم تشکیل می‌داد، که قبل از آلوده شدن با قارچهای مورد نظر به روش مناسبی از نظر آلودگی‌های میکروبی و قارچی ضدعفونی می‌گردیدند، پس از خرد نمودن آنها به میزان مناسب، با آب مقطر مخلوط شده تا میزان رطوبت آنها به حداقل ۸۰٪ برسد. در مرحله بعد با استفاده از گونه‌های خالص قارچهای موردنظر که از بخش قارچ‌شناسی دانشکده پزشکی تبریز تهیه شده بودند، سوبسترا آلوده گردیده و در ظرف‌های پلاستیکی بمدت حداقل ۱۵ روز در درجه حرارت ۲۲ درجه سانتیگراد قرار داده شدند تا سطح آنها کاملاً کپک زده و آماده استفاده شوند. نتیجه کروماتوگرافی نشانگر وجود سموم آفلاتوکسین B1، گلیوتوکسین و اسید هلوولیک بود که با توجه به مقدار غذای مصرفی روزانه

[DOR: 20.1001.1.15614107.1380.3.2.6.7]

میزان دریافت سموم فوق بدین قرار بود: آفلاتوکسین (۶/۴mug/kg)، گلیوتوکسین (۴mug/kg)، اسید هلوولیک (۲/۴mug/kg) روزانه هر موش ۱۰ گرم از غذای تهیه شده را دریافت می‌کرد که بطور تقریبی ۶ تا ۸ گرم از غذای مذکور مورد استفاده قرار می‌گرفت.

پس از اتمام دوره آزمایش، موشها با استفاده از اتر بیهوش و از کلیه‌ها، ریه‌ها و روده‌های آنها نمونه‌برداری می‌شد. نمونه‌ها پس از فیکس کردن در فرمل و طی مراحل آماده‌سازی در پارافین قالب‌گیری و مقاطع ۱۰-۷ میکرونی با استفاده H+E رنگ‌آمیزی و با میکروسکوپ نوری دوربین‌دار مورد بررسی قرار گرفته و از آنها عکس تهیه می‌گردید.

یافته‌ها

در مطالعه حاضر، مقاطع بافت‌های کلیه، ریه و روده مورد بررسی قرار گرفته که با مقایسه ساختمان آنها در گروههای کنترل و آزمایش تغییرات ایجاد شده، گزارش گردیده است. در ضمن باتوجه به‌اینکه در هر گروه ۶ موش مورد بررسی قرارمی‌گرفت، برای هر عضو مورد نظر ۱۲ لام تهیه شد و مورد ارزیابی هیستوپاتولوژیک قرار گرفت.

بررسی مقاطع میکروسکوپی کلیه نشان داد که گلومرول‌های کلیوی درگروه آزمایش (شکل۱) نسبت به گروه‌کنترل فشرده‌تر می‌باشند. فواصل بین توبولی در گروه آزمایشی در مقایسه با گروه کنترل دارای احتقان شدید بود. تغییرات فوق در گروهی که سه ماه از غذای آلوده استفاده کرده بودند نسبت به گروهی که یکماه از غذای آلوده استفاده کرده بودند، شدیدتر بود.

بررسی ریه در گروه کنترل (شکل۲) و آزمایش نشان داد که پارانشیم ریوی در گروه‌های آزمایشی اغلب دارای ندول لنفاوی گسترده‌ای می‌باشد که این حالت در گروه کنترل مشاهده نگردید.

بررسی روده باریک با رنگ‌آمیزی PAS نشان داد که تعداد سلولهای گابلت در گروه کنترل در مقایسه با گروه آزمایش تغییر نکرده است با این وجود در روده نیز مانند ریه گستردگی و حضور فولیکول‌های لنفاوی در ناحیه آستر مخاط گروه آزمایش نسبت به گروه کنترل بوضوح قابل مشاهده بود. بدیهی است در گروهی که بمدت سه ماه از غذای آلوده استفاده کرده بودند نسبت به گروهی که یکماه از غذای آلوده استفاده کرده بودند، فولیکول‌ها وسیع‌تر و فراوان‌تر بودند.

بحث

قارچها از جمله عوامل پاتوژنی محسوب می‌شوند که قادر به رشد بر روی مواد و اشیاء گوناگون (مواد غذایی، ظروف، بدن موجودات و...) می‌باشند، این عوامل بیماریزای خطرناک دارای گونه‌های متنوع و فراوانی بوده بطوری که گونه آسپرژیلوس آن حدوداً دارای ۱۵۰ نوع می‌باشد.

کلمه آسپرژیلوس برای اولین بار توسط فلورانتین در سال ۱۷۲۹ بکار رفت، دو نوع از شایعترین و شناخته شده‌ترین انواع آسپرژیلوس عبارتند از: آسپرژیلوس فومیگاتوس و آسپرژیلوس فلاووس، این دو قارچ از دو جنبه حائز اهمیت هستند اول اینکه کنیدیهای این قارچها (هاگهای غیرجنسی) بطور مستقیم ایجاد آسپرژیلوز می‌کند (عفونت ناشی از رشد قارچ آسپرژیلوس در بدن جانداران) که این عفونت می‌تواند سیستم‌های تنفسی، قلبی ـ عروقی، سینوسها و اوربیت را گرفتار نماید، دوم اینکه متابولیت‌های سمی تولید شده توسط این قارچها دارای اثرات سوء مختلفی بر روی موجودات زنده از جمله انسان می‌باشند.

در شرایط مناسب متابولیت‌های مختلفی با خواص فارماکولوژیک مختلف توسط این قارچها تولید می‌شود که از جمله مهمترین آنها می‌توان به آفلاتوکسین، فومیگاتوکسین، گلیوتوکسین و اسید هلوولیک اشاره نمود که اکثریت آنها نفروتوکسیک می‌باشند (۹).

[DOR: 20.1001.1.15614107.1380.3.2.6.7]

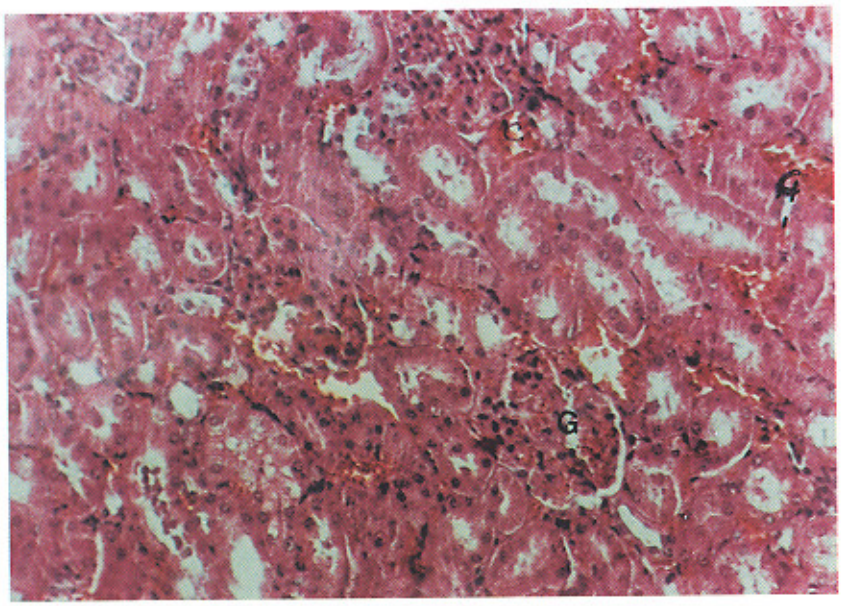

شکل ۱. فتومیکروگرافی از کورتکس موش گروه آزمایشی. G گلومرول، C احتقان، رنگ‌آمیزی H & E بزرگنمایی ۳۳۰ برابر.

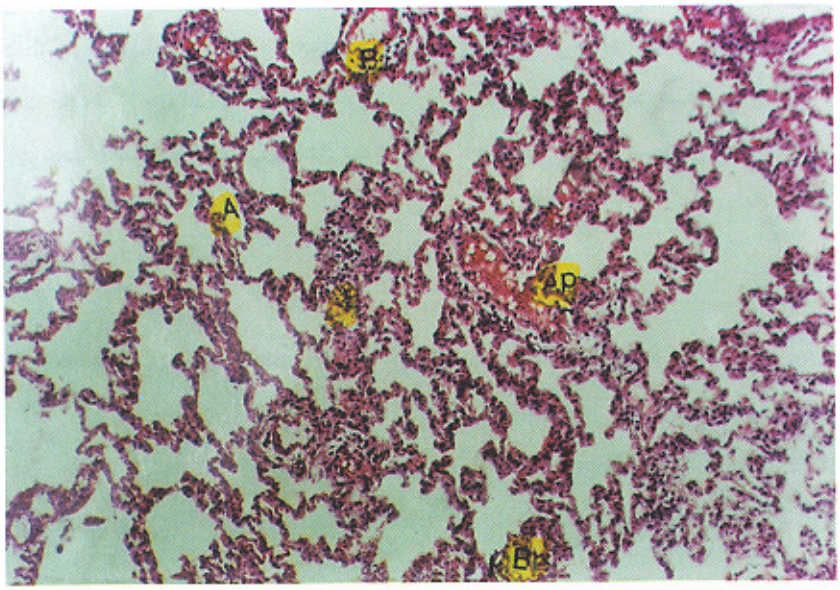

شکل ۲. فتومیکروگرافی از بافت ریه موش گروه کنترل. A آلوئل، AP شریان ریوی، B برونشیول، RB برونشیول تنفسی، L بافت لنفاوی، رنگ‌آمیزی H&E، بزرگ نمایی ۱۶۵ برابر.

[DOR: 20.1001.1.15614107.1380.3.2.6.7]

بررسیهای قبلی نشان دادند که یکی از میکوتوکسینهای تولید شده توسط آسپرژیلوس فلاووس، آفلاتوکسین می‌باشد که یک سم هپاتوتوکسیک بوده و دارای اثرات سوئی بر روی بخشهای مختلف بدن حیوان بویژه کبد می‌باشد (۱۲و۱۱).

در ضمن مطابق پژوهشهای انجام یافته هر کدام از سموم تولید شده توسط این دو نوع قارچ دارای اثرات مشخصی بر اعضاء مختلف جاندار می‌باشند بطور مثال وروکلوژن، سمی است که توسط آسپرژیلوس فومیگاتوس تولید شده و ترمورزا محسوب می‌شود (۲).

نتایج حاصل از بررسی حاضر نشان داد که استفاده کوتاه مدت و طولانی مدت از مواد غذایی آلوده می‌تواند منجر به بروز اثرات سوء بر اعضاء مختلف جاندار شود. از طرف دیگر، با توجه به نتایج بدست آمده می‌توان نتیجه گرفت که آلودگی توأم با دو نوع قارچ، قارچ‌های بسیار شایع درمحیط زیست، باعث افزایش شدت آسیب و کوتاه شدن زمان بروز علائم در جانداران تغذیه کننده از مواد آلوده با این قارچها می‌شود.

نظر باینکه استفاده از مواد غذایی آلوده به قارچها (کپک زده) دارای اثرات مشخص و واضح سوء بر روی بافت‌های مختلف موجودات مصرف‌کننده می‌باشند پس بایستی توجه مسئولین محترم بهداشت و دست‌اندرکاران مسائل بهداشتی را به موارد ذیل جلب نمود:

۱ـ جمع آوری مواد غذایی کپک‌زده که به عبارتی نوعی استفاده جانبی از مواد غیر قابل مصرف (برای مصارف دامی) می‌باشد به هیچ وجه صحیح نبوده و می‌تواند مشکلات خطرناکی را متوجه جامعه انسانی نماید.

۲ـ از آنجائیکه پیشگیری همیشه بهتر و مقرون به صرفه‌تر از درمان بوده و از طرفی بدلیل اینکه درمان مناسبی جهت میکوتوکسیکوز در دسترس نمی‌باشد پس بایستی در کلیه موارد، تهیه، تولید و نگهداری مواد غذایی مورد مصرف نکات مهم و لازم جهت جلوگیری از رشد قارچهای مختلف مدنظر قرار گرفته و دقیقاً رعایت شوند.

۳ـ امکانات لازم برای بررسیهای بیشتر و کاملتر در رابطه با تولید مواد جلوگیری کننده از رشد قارچها، پادزهر میکوتوکسینها و روشهای درمانی میکوتوکسیکوز فراهم شود.

۴ـ بالا بردن سطح آگاهی عمومی جامعه در مورد خطرات استفاده از مواد غذایی کپک‌زده و روشهای بهتر حفظ و نگهداری مواد غذایی بااجرای برنامه‌های‌مختلف آموزشی و اطلاعیه‌های بهداشتی ساده، مفید خواهد بود.

****

References

1. Ciegler A, Burmeister HR, Vesonder P. Poisonous fungi; Mycotoxin and mycotoxicoses, In: Fungi pathogenic for human and animals. Howard H and Howard H, chap10 1978; pp: 702-6.

2. Steyn PS, Vleggaar R. Tremorgenic Mycotoxins. Forschr Chem Org Nathrst 1985; 48: 1-80.

3. Le Bars J, Le Bars P. Recent acute and subacute mycotoxicoses recognised in france Vet Res France 1996; 27 (4-5): 383-94.

4. Schoental R. Fusarial mycotoxin and behaviour: possible implications for psychiatric disorder. BR J Psychiatry 1985; 146: 115-119.

5. Creasia DA, Thurman JD, Jones LJ, et al. Acute inhalation toxicity of T-2 mycotoxin in mice. Fundam Appl. Toxicol 1987; 8(2): 230-5.

[DOR: 20.1001.1.15614107.1380.3.2.6.7]

6. Kozaczynski W. Experimental ochratoxicosis A in chickens; Histopathological and histochemical study. Arch Vet Pol 1994; 34 (3-4): 205-19.

7. Creppy EE, Baudrimont I, Betbder AM. Prevention of nephrotoxicity of ochratoxin A a food contaminant. Bordeux 1995; 82(83): 869-77.

8. Fukui Y, Hoshino K, Kameyama Y. Developmental abnormalities of mouse cerebellum induced by intracisternal injection of ochratoxin A in neonatal period. Expneurol 1987; 98(1): 54-66.

9. Fitzpatricks LR, Wang J, Le T. In vitro and in vivo effects of gliotoxin a fungal metabolite efficacy against dextran sodium sulfate - induced colitis in rats. Dig Dis Sci 2000; 45(12): 2327-36.

10. Liu H, Jackman S, Driscoll H, Larsen B. Immunologic effects of gliotoxin in rats: mechanisms for prevention of autoimmune diabetes mellitus. Ann Clin Lab Sci 2000; 30(40): 360-78.

11. Norman G. Clinical aspect of liver diseases caused by industrial and environmental toxins In: Hepatology. Zakin and Boyer (eds) 1982; 1: 402-6.

12. Shen HM, et al. Aflatoxin B1-induced peroxidation in rat liver. Toxicol Appl Pharmacol 1994; 127(1): 145-50.

* آدرس نویسنده مسئول: دانشگاه علوم پزشکی کرمان، صندوق پستی: ۱۱۳-۷۶۱۷۵، تلفن: ۰۳۴۱-۲۱۱۰۱۰.

[DOR: 20.1001.1.15614107.1380.3.2.6.7]