● مجلهٔ دانشگاه علوم پزشکی بابل، دوره هفتم، شمارهٔ ۳، تابستان ۱۳۸۴، صفحه ۹۵-۹۱
دریافت: ۸۳/۱/۱۸ پذیرش: ۸۳/۱۱/۷

درمان مفصل کاذب مادرزادی استخوان درشت نی به روش انتقال استخوان نازک نی بصورت فلپ آزاد

دکتر محمد خاکزاد [۱*]، دکتر احمد مغاری[۲]، دکتر کمال سیدفروتن[۳]، دکتر مسعود بهرامی[۱]

۱- استادیار گروه جراحی دانشگاه علوم پزشکی بابل ۲- استاد گروه جراحی پلاستیک دانشگاه علوم پزشکی ایران
۳- استادیار گروه جراحی پلاستیک دانشگاه علوم پزشکی ایران

سابقه و هدف: مفصل کاذب مادرزادی استخوان درشت نی (CPT) یک بیماری مادرزادی نادر با علت نامشخص می باشد. روشهای مختلفی برای درمان این عارضه پیشنهاد شده است. درمانهای متداول ارتوپدی اغلب منجر به شکست درمانی شده و نهایتاً به آمپوتاسیون می انجامد. این مطالعه بمنظور ارزیابی موثر بودن روش انتقال استخوان نازک نی بصورت فلپ آزاد نسبت به روشهای دیگر جراحی در بیماران عمل شده در مرکز جراحی ترمیمی و پلاستیک بیمارستان حضرت فاطمه انجام شده است.

گزارش موارد: این مطالعه روی ۱۱ بیمار مبتلا به مفصل کاذب مادرزادی استخوان درشت نی (CPT) با میانگین سنی۴/۵ سال، مراجعه کننده به بیمارستانهای حضرت فاطمه، اختر و مصطفی خمینی طی ۱۰ سال انجام شد. تعداد ۵ نفر از این بیماران قبلاً با روشهای مختلف ارتوپدی تحت عمل جراحی قرار گرفته بودند که نتیجه موفقیت آمیزی نداشت. تمام بیماران به روش انتقال استخوان نازک نی بصورت فلپ آزاد تحت عمل جراحی قرار گرفتند. پس از عمل برای جلوگیری از ترمبوز آنتی کوآگولان برای بیماران بمدت یک هفته تجویز شد. تمام بیماران در پی گیری های بعدی مشکلی نداشته و بهبود مناسب حاصل شد.

نتیجه گیری: با توجه به پاسخ مناسب این متد جراحی، پیشنهاد می شود که این گروه از بیماران به روش انتقال استخوان نازک نی بصورت فلپ آزاد، تحت درمان قرار گیرند.

واژه های کلیدی: *مفصل کاذب مادرزادی استخوان درشت نی، استخوان نازک نی، فلپ آزاد.*

مقدمه

مفصل کاذب مادرزادی استخوان درشت نی (CPT) یک بیماری نادر و بحث انگیز در ارتوپدی اطفال می باشد(۶-۱). شیوع این بیماری ۱ در ۲۵۰۰۰۰ تولد بوده و از نظر پاتولوژی بین ۵۰ تا ۹۰٪ موارد عامل بیماری تومور نروفیبروما گزارش شده است(۲). اتیولوژی بیماری CPT نامشخص بوده و معمولاً در بدو تولد وجود ندارد و در واقع یک بیماری مادرزادی حقیقی نیست، ولی دردهه اول زندگی دیده می شود. Paget اولین بار درسال۱۸۹۱ آنرا شرح داد(۳).

تاکنون از روشهای مختلفی برای درمان این بیماری استفاده شده است. معمولاً درمانهای متداول در مورد این بیماری منجر به شکست شده و باعث کوتاهی و آمپوتاسیون عضو می گردد(۸-۷). درمان CPT در ارتوپدی اطفال یک مسئله مشکل و بحث انگیز بوده و اتفاق نظر در درمان این بیماری وجود ندارد، ولی استفاده از F.V.F.G بصورت فلپ آزاد انتقال استخوان نازک نی بوسیله محققین زیادی بعنوان درمان بهتر پیشنهاد شده است(۱۱-۸). از

[DOR: 20.1001.1.15614107.1384.7.3.15.6]

متدهای دیگری که در درمان این بیماری بکار می رود روش Ilisarov است که در این روش پس از برداشتن قسمت تومورال و معیوب استخوان Tibia، اندام بوسیله اکسترنال فیکساتور Ilisarov ثابت شده و بتدریج با طویل کردن استخوان سعی در بدست آوردن طول مناسب را می نمایند. در این مطالعه نتایج عمل جراحی ۱۱ بیمار را که در طی چند سال بوسیله تیم جراحی میکروسکوپی مرکز جراحی پلاستیک و ترمیمی حضرت فاطمه تاکنون به روش F.V.F.G[1] تحت عمل جراحی قرار گرفته را گزارش می نمائیم.

گزارش موارد

این مطالعه روی ۱۱ بیمار مبتلا به CPT[2]، توسط تیم جراحی و میکروسکپی بیمارستان حضرت فاطمه، در بیمارستانهای حضرت فاطمه، اختر و مصطفی خمینی به مدت ۱۰ سال انجام شد. میانگین سنی بیماران ۴/۵ سال (دامنه ۸-۳ سال) که ۶ نفر از آنها مذکر و ۵ نفر مونث بودند. ۵ نفر از آنها قبلاً با روشهای معمول ارتوپدی درمان شده ولی درمان آنها ناموفق بوده است. پس از کسب اجازه نامه از والدین بیماران اقدام به عمل جراحی شد(شکل ۱). پس از بی هوشی و بستن تورنیکت به هر دو ران بیمار، یک تیم جراحی قسمتی از استخوان tibia را که تومورال بوده برداشته و تیم دیگر استخوان نازک نی اندام طرف مقابل را همراه با شریان و ورید تغذیه کننده آن (شریان و ورید پرونئال) با اندازه مناسب برداشت کرده و سپس دو سر استخوان نازک نی را پس از Trim کردن در کانال داخلی عریض شده استخوان Tibia قرار داده و بوسیله دو پیچ در بالا و پائین و یا بدون پیچ فیکس نمودیم. پس از فیکس کردن استخوان ابتدا ورید را به ورید Tibialis posterior و بعد شریان را به شریان Tibialis posterior و یا ورید صافن بوسیله نخ نایلون ۱۰ صفر زیر میکروسکپ با بزرگ نمایی ۱۰ آناستوموز نموده و برای جلوگیری از ترمبوز به بیماران آنتی کواگولان بصورت زیر تجویز نمودیم. قبل از بستن شریان برحسب وزن بیمار بین ۱۲۵۰ تا ۵۰۰۰ واحد هپارین بصورت IV تزریق گردید و پس از عمل نیز بمدت سه روز low dose هپارین به بیماران داده شد که بتدریج تا یک هفته قطع گردید و پس از آن بمدت سه هفته روزی سه نصف قرص آسپیرین به بیمار تجویز شد. برای بی حرکتی اندام بمدت ۶ هفته از گچ بلند و پس از آن بمدت ۱۲ هفته از گچ بصورت P.T.B.C[3] استفاده گردید(شکل ۲) و پس از اطمینان از جوش خوردن استخوان اقدام به راه اندازی بیمار به کمک عصا شد. تمام بیماران بمدت یکسال پیگیری شدند. پس از عمل جراحی Fibula پیوندشده هیپرتروفی گردیده و شبیه استخوان tibia شد(شکل ۳). طول استخوانهای پیوند شده بین ۱۴-۵ سانتی متر با میانگین ۸ سانتی متر بوده است. ۳ مورد از بیماران کوتاهی بین ۳-۲ سانتی متر در اندام عمل شده داشتند که با تجویز کفش این کوتاهی جبران شد.



شکل ۱. رادیوگرافی بیمار قبل از عمل

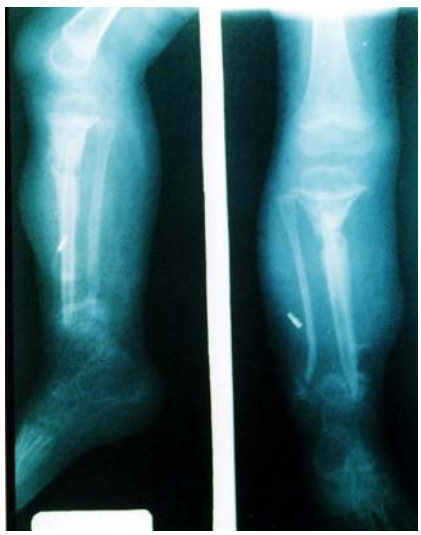

شکل ۲. رادیوگرافی بعد از عمل پس از ترمیم

[1]. Free Vascularised Fibular Crafts
[2]. Congenital Pseudoarthrosis of Tibia
[3]. Patellar Tendon Bearing Cast

[DOR: 20.1001.1.15614107.1384.7.3.15.6]



شکل ۳. نتیجه عمل ۱ سال بعد از درمان (تحمل کردن وزن روی پای عمل شده)

بحث و نتیجه گیری

درمان مفصل کاذب مادرزادی استخوان درشت نی (CPT) یکی از مباحث بحث انگیز و مشکل در ارتوپدی اطفال می باشد (۹و۷-۴). روشهای مختلفی برای درمان این بیماری تاکنون بکار رفته است. ولی اکثر درمانهای معمول ارتوپدی در مورد این بیماری منجر به شکست شده که نهایتاً باعث معلولیت و آمپوتاسیون اندام مبتلا در بیماران گشته است(۸-۶). دو روش شایع دیگر جراحی در درمان این بیماری مادرزادی یکی روش Ilizarov و دیگری انتقال استخوان نازک نی بصورت فلپ آزاد به روش جراحی میکروسکپی است. جراحی میکروسکپی تحول بزرگی در درمان این بیماری ایجاد کرده و مراکز متعددی جهت درمان این عارضه از جراحی میکروسکپی استفاده کرده اند.

تیم جراحی میکروسکپی مرکز جراحی ترمیمی و پلاستیک بیمارستان حضرت فاطمه از سال ۶۴ تاکنون اقدام به درمان بیماران مبتلا به CPT به این روش نموده است. در این مطالعه ۱۱ بیمار که مبتلا به CPT بودند تحت درمان قرار گرفته و به مدت طولانی (بین ۳ تا ۹ سال و با میانگین ۵ سال) پیگیری شدند. نتیجه درمان خوب بوده و از معلولیت این بیماران نیز جلوگیری گردید. طول استخوان پیوند شده ۱۴-۵ سانتی متر با میانگین ۸ سانتی متر بود. این مقدار کمبود استخوان را با تکنیک های دیگر جراحی نمی توان جبران نمود. در متد Ilisarov نه تنها مدت درمان طولانی می گردد بلکه مشخص نیست که با متد فوق بتوان به این منظور دست یافت. Stiffens و همکارانش در آلمان ۳ بیمار و Townsed در بریستول، ۲ بیمار CPT را در مطالعات جداگانه با روش انتقال استخوان نازک نی با اتصال عروقی آن در محل نقص استخوان درشت نی بصورت فلپ جزیره ای (Island flap) درمان کردند و سپس گزارش نمودند که پس از یکسال استخوان نازک نی پیوند شده ضخیم گردید و بیماران توانستند روی آن اندام تحمل وزن کرده و راه بروند و بدین ترتیب از کوتاهی عضو و معلولیت بیماران جلوگیری شد(۷-۵).

Zumiotti و همکارانش در برزیل ۲۷ بیمار را به روش انتقال استخوان نازک نی بصورت فلپ آزاد (Free vascularised) با استفاده از جراحی میکروسکپی درمان نمودند که در ۲۰ مورد از این بیماران نازک نی (fibula) پیوند شده بصورت قابل قبولی ضخیم گردید و بخوبی جوش خورده است بطوریکه بیماران می توانستند روی آن اندام تحمل وزن نموده و راه بروند. ۱۸ مورد کوتاهی ۲ سانتی متر داشتند و ۴ مورد نیز بدون کوتاهی بوده و ۵ مورد بین ۴-۲ سانتی متر کوتاهی داشتند(۸).

در گزارشی که Mooney و همکارانش منتشر کردند یک بیمار را به این روش درمان و مدت ۱۱ سال پس از عمل جراحی بیمار را پیگیری نمودند که نتیجه عمل بسیار خوب بوده و کمترین دفورمیتی در ساق پای بیمار وجود داشت(۹).

Gilbert و همکارانش در پاریس ۲۹ بیمار مبتلا به مفصل کاذب مادرزادی استخوان درشت نی (CPT) را به روش فوق درمان کرده و در پیگیری طولانی نشان دادند که جوش خوردن استخوان نسبت به متدهای دیگر سریع تر بوده و پس از جوش خوردن امکان طویل کردن استخوان پیوند شده نیز وجود دارد، ولی فاکتورهایی از قبیل سن بیمار در اولین شکستگی و یا جنس و سن بیمار در موقع عمل جراحی و نوع فیکس کردن تاثیر مهمی در نتیجه عمل در این نوع درمان ندارد(۱۰).

Simonis و همکارانش تعداد ۱۱ بیمار مبتلا به CPT و Dormans و همکارانش ۱۲ بیمار را به روش انتقال استخوان نازک نی بصورت فلپ آزاد درمان نمودند و بطور متوسط ۳/۵ سال پیگیری

[DOR: 20.1001.1.15614107.1384.7.3.15.6]

نموده و گزارش کردند که در این روش در ۹۰٪ بیمارن جوش خوردگی استخوان پیوند شده کامل بوده و از معلولیت و آمپوتاسیون اندام در این بیمارن جلوگیری گردید و توصیه نمودند که در بیمارانی که نقص استخوان بیش از ۵ سانتی متر است از این روش درمانی استفاده شود (۱۲-۱۱).

Minami و همکارانش در ژاپن تعداد ۱۰۲ بیمار را که به روش انتقال استخوان نازک نی بصورت Free flap درمان شده بودند مورد مطالعه قرار دادند. از این تعداد ۹۷ مورد (۸۴٪) بطور متوسط در عرض ۱۵/۵ هفته بطور کامل استخوان جوش خورده و مشکلی نداشتند، در ۵ مورد جوش خوردگی یک طرفه بوده که پس از ۳۱ هفته جوش خوردگی در دو طرف استخوان پیوند شده کامل گردید. این روش در ۵ مورد از بیماران موفق نبوده که در سه مورد آن نهایتاً منجر به آمپوتاسیون شد. به این جهت این محققین توصیه می نمایند که این روش عمل جراحی برای بیماران مبتلا به مفصل کاذب مادرزادی استخوان درشت نی بسیار مفید و موفقیت آمیز است(۱۳).

روش دیگر برای درمان این بیماری تکنیک Ilizarov می باشد. در مطالعه ای Plawecki و همکارانش سه مورد و در تحقیق دیگری Grill و همکارانش ۱۹ بیمار را به روش Ilizarov درمان نمودند این بیماران قبلاً به روشهای دیگر ارتوپدی درمان شده بودند که نتیجه ای نداشت، سپس بیماران بمدت ۳/۵ سال تحت مراقبت بودند که طول کافی و امتداد استخوانهای قابل قبول بدست آوردند(۱۴و۶). گرچه درمان با متد Ilizarov نیز موفقیت های درمانی گزارش شده است ولی ابهامات زیادی در رابطه با این شیوه جراحی در مقالات و کتب پزشکی وجود دارد این معایب شامل زیاد بودن طول مدت درمان، قرار نگرفتن استخوانها در امتداد هم و نامطلوب بودن بافت جدید استخوانی که مستعد شکستگی های خودبخودی است. با توجه به ماهیت بیماری بنظر می رسد که عمل جراحی با تکنیک Ilizarov در مواردی که نسج سالم استخوان محدود بوده و طول زیادی جهت جبران کمبود استخوان لازمست نمی توان به طول مورد نیاز دست یافت.

در صورتیکه در روش انتقال استخوان نازک نی بصورت فلپ آزاد می توان کمبودهای با طول زیاد را در زمان کوتاهتری جبران نمود. گزارشات مختلفی در رابطه با تکنیک های دیگر جهت درمان این بیماری وجود دارد که همراه با عوارض بوده و نهایتاً با روش Free Flap اصلاح گردیدند. در مطالعه ای که Kim و همکارانش در کره جنوبی انجام دادند ۱۱ بیمار که ۱۲ مفصل کاذب مادرزادی استخوان درشت نی داشتند (یک مورد دو طرفه بوده است) را به روش فیکس کردن استخوان با میله داخل استخوانی همراه با گرافت درمان نمودند. سن بیماران بین ۰/۵ تا۸/۵ با میانگین ۲/۵ سال بوده است. در ۴ مورد که با عمل اولیه درمان شدند جوش خوردگی کامل بوده است که در سه مورد میله داخلی با عمل جراحی مجدد تعویض گردید و در ۷ مورد نیز جوش خوردگی در بیماران ایجاد نشد که ۴ مورد از آنها پس از انجام اعمال جراحی متعدد پس از انتقال استخوان نازک نی بصورت فلپ آزاد درمان شدند و دو مورد نیز منجربه آمپوناسیون گردید. بنظر این محققین هر چه ضایعه انتهایی تر باشد یا اینکه استخوان نازک نی هم گرفتار باشد درمان مشکل تر بوده و نتیجه بدتر خواهد بود(۱۵).

با توجه به گزارشهای متعدد بنظر می رسد که روش انتقال استخوان نازک بصورت فلپ آزاد بهتر و نتیجه بخش تر از سایر روشها می باشد. بنابراین توصیه می گردد که این بیماران با این متد جراحی تحت درمان قرار گیرند.

تقدیر و تشکر

بدینوسیله از دکتر محمدرضا حسنجانی روشن بخاطر راهنمایی در تدوین این مقاله و همچنین از پرسنل اطاق عمل و بخش جراحی میکروسکپی بیمارستان حضرت فاطمه تقدیر و تشکر می گردد.

****

References

1. Smit CS, Zeeman BJ, Wade WJ. Congenital pseudarthosis of the tibia–treatment with free vascularised fibular grafts. Afr Med J 1995; 83(10): 750-2.

[DOR: 20.1001.1.15614107.1384.7.3.15.6]

2. Beaty JH. Congenital anomalies of lower extremity in Campbell's operative orthopaedics, 9 th ed. Mosby Co 2003; pp: 973-1077.

3. Hefti F, Bollini G, Dungl P, et al. Congenital pseudarthrosis of the tibia: history, etiology, classification and epidemiologic data. J Pediatr Orthop B 2000; 9(1): 11-5.

4. Lammens J, Truyen J, Bauduin G, Fabry G. The treatment of congenital tibial pseudarthrosis. Orthopade 2000; 29(1): 54-7.

5. Steffens K, Hong G. Ipsilateral inverse fibula transposition for treatment of cangenital tibial pseudarthrosis. Handchir Mikrochir Plast Chir 1993; 25(3): 135-8.

6. Grill F, Ganger R, Petje G, Schmid R. Congenital pseudarthrosis of tibia. Orthopade 2000; 29(9): 821-31.

7. Townsend PL. Vascularised fibular graft using reverse proneal flow in the treatment of congenital pseudarthrosis of tibia. Br J Palst Surg 1990; 43(3): 261-5.

8. Zumiotti A, Frreira MC. Treatment of congenital pseudarthrosis of the tibia by microsurgical fibula transfer. Micresurgery 1994; 15(1): 37-43.

9. Mooney JF, Moore R, Sekita J, Komanl A. Congenital pseudarthrosis of the tibia treated wih free vascularized fibular graft. J South Orthop Assoc 1997; 6(3): 227-30.

10. Gilbert A, Brockman R. Congenital pseudarthrosis of the tibia. Long term fellow up of 26 cases treated by microvascular bone transfer. Clin Arthop 1995; (314): 37-44.

11. Simonis RB, Shirali HR, Mayou B. Free vascularised fibular grafts for congenital pseudarthrosis of the tibia. J Bone Joint Surg Br 1991; 73(2): 211-5.

12. Dormans JP, Krajbich JI, Zuker R, Demuynk M. Congenital pseudarthrosis of the tibia. treatment with free vascularized fibular grafts. J Pediatr Othop 1990; 10(5): 623-8.

13. Minami A, Kasashima J, Iwasak N, et al. Vascularised fibular grafts. An experience of 102 patients. J Bon Joint Surg Br 2000; 82(7): 1022-5.

14. Plawecki S, Carpentier E, Lasconbes P, et al. Treatment of congenital pseudarthrosis of the tibia by the ilizarov method. Pediatr Orthop 1990; 10(6): 786-90.

15. Kim HW, Weinstein SL. Intramedullary fixation and bone grafting for congenital pseudarthrosis of the tibia. Clin Orthop 2002; 405: 950-7.

*آدرس نویسنده مسئول: بابل، بیمارستان شهید بهشتی، گروه جراحی، تلفن: ۷-۲۲۵۲۰۷۱-۰۱۱۱.

drmkhakzad@yahoo.com

[DOR: 20.1001.1.15614107.1384.7.3.15.6]